This is a digital copy of a book that was preserved for generations on library shelves before it was carefully scanned by Google as part of a project to make the world's books discoverable online.

It has survived long enough for the copyright to expire and the book to enter the public domain. A public domain book is one that was never subject to copyright or whose legal copyright term has expired. Whether a book is in the public domain may vary country to country. Public domain books are our gateways to the past, representing a wealth of history, culture and knowledge that's often difficult to discover.

Marks, notations and other marginalia present in the original volume will appear in this file - a reminder of this book's long journey from the publisher to a library and finally to you.

Usage guidelines

Google is proud to partner with libraries to digitize public domain materials and make them widely accessible. Public domain books belong to the public and we are merely their custodians. Nevertheless, this work is expensive, so in order to keep providing this resource, we have taken steps to prevent abuse by commercial parties, including placing technical restrictions on automated querying.

We also ask that you:

+ *Make non-commercial use of the files* We designed Google Book Search for use by individuals, and we request that you use these files for personal, non-commercial purposes.

+ *Refrain from automated querying* Do not send automated queries of any sort to Google's system: If you are conducting research on machine translation, optical character recognition or other areas where access to a large amount of text is helpful, please contact us. We encourage the use of public domain materials for these purposes and may be able to help.

+ *Maintain attribution* The Google "watermark" you see on each file is essential for informing people about this project and helping them find additional materials through Google Book Search. Please do not remove it.

+ *Keep it legal* Whatever your use, remember that you are responsible for ensuring that what you are doing is legal. Do not assume that just because we believe a book is in the public domain for users in the United States, that the work is also in the public domain for users in other countries. Whether a book is still in copyright varies from country to country, and we can't offer guidance on whether any specific use of any specific book is allowed. Please do not assume that a book's appearance in Google Book Search means it can be used in any manner anywhere in the world. Copyright infringement liability can be quite severe.

About Google Book Search

Google's mission is to organize the world's information and to make it universally accessible and useful. Google Book Search helps readers discover the world's books while helping authors and publishers reach new audiences. You can search through the full text of this book on the web at `http://books.google.com/`

Über dieses Buch

Dies ist ein digitales Exemplar eines Buches, das seit Generationen in den Regalen der Bibliotheken aufbewahrt wurde, bevor es von Google im Rahmen eines Projekts, mit dem die Bücher dieser Welt online verfügbar gemacht werden sollen, sorgfältig gescannt wurde.

Das Buch hat das Urheberrecht überdauert und kann nun öffentlich zugänglich gemacht werden. Ein öffentlich zugängliches Buch ist ein Buch, das niemals Urheberrechten unterlag oder bei dem die Schutzfrist des Urheberrechts abgelaufen ist. Ob ein Buch öffentlich zugänglich ist, kann von Land zu Land unterschiedlich sein. Öffentlich zugängliche Bücher sind unser Tor zur Vergangenheit und stellen ein geschichtliches, kulturelles und wissenschaftliches Vermögen dar, das häufig nur schwierig zu entdecken ist.

Gebrauchsspuren, Anmerkungen und andere Randbemerkungen, die im Originalband enthalten sind, finden sich auch in dieser Datei – eine Erinnerung an die lange Reise, die das Buch vom Verleger zu einer Bibliothek und weiter zu Ihnen hinter sich gebracht hat.

Nutzungsrichtlinien

Google ist stolz, mit Bibliotheken in partnerschaftlicher Zusammenarbeit öffentlich zugängliches Material zu digitalisieren und einer breiten Masse zugänglich zu machen. Öffentlich zugängliche Bücher gehören der Öffentlichkeit, und wir sind nur ihre Hüter. Nichtsdestotrotz ist diese Arbeit kostspielig. Um diese Ressource weiterhin zur Verfügung stellen zu können, haben wir Schritte unternommen, um den Missbrauch durch kommerzielle Parteien zu verhindern. Dazu gehören technische Einschränkungen für automatisierte Abfragen.

Wir bitten Sie um Einhaltung folgender Richtlinien:

+ *Nutzung der Dateien zu nichtkommerziellen Zwecken* Wir haben Google Buchsuche für Endanwender konzipiert und möchten, dass Sie diese Dateien nur für persönliche, nichtkommerzielle Zwecke verwenden.

+ *Keine automatisierten Abfragen* Senden Sie keine automatisierten Abfragen irgendwelcher Art an das Google-System. Wenn Sie Recherchen über maschinelle Übersetzung, optische Zeichenerkennung oder andere Bereiche durchführen, in denen der Zugang zu Text in großen Mengen nützlich ist, wenden Sie sich bitte an uns. Wir fördern die Nutzung des öffentlich zugänglichen Materials für diese Zwecke und können Ihnen unter Umständen helfen.

+ *Beibehaltung von Google-Markenelementen* Das "Wasserzeichen" von Google, das Sie in jeder Datei finden, ist wichtig zur Information über dieses Projekt und hilft den Anwendern weiteres Material über Google Buchsuche zu finden. Bitte entfernen Sie das Wasserzeichen nicht.

+ *Bewegen Sie sich innerhalb der Legalität* Unabhängig von Ihrem Verwendungszweck müssen Sie sich Ihrer Verantwortung bewusst sein, sicherzustellen, dass Ihre Nutzung legal ist. Gehen Sie nicht davon aus, dass ein Buch, das nach unserem Dafürhalten für Nutzer in den USA öffentlich zugänglich ist, auch für Nutzer in anderen Ländern öffentlich zugänglich ist. Ob ein Buch noch dem Urheberrecht unterliegt, ist von Land zu Land verschieden. Wir können keine Beratung leisten, ob eine bestimmte Nutzung eines bestimmten Buches gesetzlich zulässig ist. Gehen Sie nicht davon aus, dass das Erscheinen eines Buchs in Google Buchsuche bedeutet, dass es in jeder Form und überall auf der Welt verwendet werden kann. Eine Urheberrechtsverletzung kann schwerwiegende Folgen haben.

Über Google Buchsuche

Das Ziel von Google besteht darin, die weltweiten Informationen zu organisieren und allgemein nutzbar und zugänglich zu machen. Google Buchsuche hilft Lesern dabei, die Bücher dieser Welt zu entdecken, und unterstützt Autoren und Verleger dabei, neue Zielgruppen zu erreichen. Den gesamten Buchtext können Sie im Internet unter `http://books.google.com` durchsuchen.

600019828Y

E. BIBL. RADCL

1655 d. 33.



Vorwort.

Ich erlaube mir hiemit dem wissenschaftlichen Publikum die nachfolgende Arbeit vorzulegen, welche als Beantwortung der von der hohen medicinischen Fakultät zu München für das Jahr 1863/64 gestellten Preisfrage ausgeführt wurde. Dieselbe wurde mit dem Preis gekrönt und es sei mir gestattet, das für mich so äusserst schmeichelhafte am 26. Juni 1864 in öffentlicher Versammlung publicirte Urtheil der hohen Fakultät hier mitzutheilen:

> »Der Bewerber der Preisfrage: **„Mikroskopische Analyse der Kopf-**
> **»nerven“** hat diese Aufgabe, zu deren Lösung die Anfertigung mühsamer
> »und nur von geschickter Hand auszuführender anatomisch-mikroskopischer
> »Präparate erforderlich war, mit grosser Geschicklichkeit gelöst und seine
> »zahlreichen Untersuchungen mit richtigem Blicke und mit Würdigung der
> »vorausgegangenen literarischen Arbeiten in einer Weise zu verwerthen
> »gewusst, dass demselben die volle Anerkennung gezollt und der erste Preis
> »zuerkannt werden kann.«

In der Kritik über die Arbeit wurden von dem Herrn Referenten zwei Ausstellungen gemacht, über die ich mich hier zu rechtfertigen mir erlaube. Die erste bezog sich darauf, dass ich im Texte nicht die auf denselben sich beziehenden Abbildungen citirt habe. Dies geschah jedoch und geschieht auch jetzt nur deshalb nicht, weil ich fürchtete, der Text möge dadurch sehr bedeutend beschwert und unübersichtlich werden. Ich habe denselben so gehalten, dass, wie ich glaube, dem mit der Neurologie

bekannten Anatomen und Arzt (und nur für solche möchte die Arbeit überhaupt Interesse haben) auch ohne die Hinweisung auf die Abbildungen meine Angaben verständlich sein werden. Den Abbildungen selbst habe ich dann eine möglichst genaue Beschreibung beigefügt.

Die zweite Ausstellung betraf den Mangel eines kurzen Resümés über die ganze Arbeit. Ein solches wurde wegen allzu kurz bemessener Zeit übersehen, und werde ich dasselbe der Arbeit in ihrer jetzigen Form nachzutragen nicht versäumen.

Endlich sei mir noch erlaubt hier zu erwähnen, dass ich leicht begreiflicher Weise schon wegen des unentbehrlichen Materials und der sonstigen Hülfsmittel bei meiner Arbeit das Mitwissen und die Theilnahme meines Vaters als Vorstandes der anatomischen Anstalt, der deshalb das Referat über dieselbe ablehnte, nicht umgehen konnte. In der That wäre es mir ohne dieselbe, sowie ohne die des Herrn Adjunkten und Prosektors Dr. Rüdinger, nicht möglich gewesen, eine so umfangreiche und so viele anatomische Erfahrung erfordernde Arbeit auszuführen. Beiden sage ich daher hiemit auch öffentlich meinen innigsten Dank.

Möge nun diese Arbeit gleiche Anerkennung vor dem weiteren gelehrten Leserkreise finden, als sie bei den mit ihr bis jetzt bekannten hochgeschätzten Männern der Wissenschaft gefunden hat. Sie erscheint unverändert so, wie sie der hohen Fakultät vorgelegen hat.

München, den 1. Oktober 1865.

Der Verfasser.

RADCLIFFE LIBRARY
OXFORD

Einleitung.

Ich habe es gewagt der Einladung der hochgeehrten medizinischen Fakultät, eine mikroskopische Analyse der bekannteren Anastomosen der Hirnnerven zu unternehmen, Folge zu leisten, und erlaube mir in folgenden Blättern die Resultate meiner Arbeit ihrer nachsichtigen Beurtheilung zu unterbreiten.

Ich habe es gewagt, obgleich mir von Anfang an nicht unbekannt war, dass die zu besiegenden Schwierigkeiten keine geringe seien und bald die mit der Arbeit fortschreitende Erfahrung mir immer mehr und mehr derselben entgegenführte. Und wirklich wird kein Sachkundiger darüber in Zweifel sein, dass die betreffenden Präparationen der Kopfnerven in technischer Beziehung zu den schwierigsten anatomischen Aufgaben gehören, und auch die nähere Analyse der präparirten Nerven hatte ich mir viel leichter und einfacher gedacht, als ich sie später bei näherem Eingehen auf die Sache fand.

Ich darf desshalb wohl darauf rechnen, dass die hohe Fakultät nachsichtig in der Beurtheilung der Resultate meiner Arbeit verfahren wird. Ist es mir gleich, wie ich hoffe, geglückt, mehrere nicht uninteressante Punkte des Verhaltens der Kopfnerven aufzuklären, so weiss ich doch recht wohl, dass noch manche andere unerörtert und zweifelhaft zurückgeblieben sind. Allein auch die Zeit drängte mich ausserordentlich, und musste ich desshalb der immer wieder wiederholten Präparation mancher Nervenparthien entsagen.

Methode der Untersuchung.

Ich habe bei meiner Arbeit nachfolgende Methode, je nach den verschiedenen Verhältnissen modificirt, befolgt.

Zuerst unternahm ich die gewöhnliche Präparation der betreffenden Nervenparthien. Hiezu habe ich sowohl frische als in Weingeist aufbewahrte Köpfe von Erwachsenen

1

und neugeborenen Kindern benutzen können. Wo es sich darum handelte, wie meistens, Knochen wegzubrechen und Knochenkanäle zu eröffnen, habe ich dies mit Hammer und Meissel und mit der Knochenzange, und nicht wie Beck und einige Andere mit dem Messer an durch Säuren erweichten Knochen gethan. Der Vortheil, der vielleicht durch letztere Methode in einigen Fällen erreicht werden kann, schien mir durch den Nachtheil der Veränderung ja wohl Zerstörung, den feinere Nerven durch längeres Liegen in einer stärkeren Säure erfahren, bei Weitem überboten zu werden, und Uebung und Erfahrung hat mich dahin gebracht, dass mir bei dem ersteren Verfahren nicht so leicht mehr die Darstellung auch einer schwierigen Nervenparthie misslingt. Bei der Darlegung mancher feineren Nervenverzweigungen habe ich mich der Benetzung der betreffenden Parthie mit Essigsäure bedient, um die feineren Nerven deutlicher hervortreten zu lassen und sie bei der völligen Freilegung und Herausnahme nicht zu gefährden. Letztere wurde sodann mit aller Sorgfalt ausgeführt und ohne die Nerven vorher zu rein zu präpariren, da hiedurch leicht feine Fädchen weggeschnitten werden, die man erst bei stärkerer Vergrösserung sieht, und die doch oft die Auflösung der scheinbaren Anastomose enthalten. Auf der anderen Seite darf man freilich auch nicht zu viel von dem umgebenden Bindegewebe an den betreffenden Nerven sitzen lassen, da dadurch das Präparat zu sehr für die Untersuchung mit der Loupe oder dem Mikroskope getrübt werden würde.

War nun das Präparat freigelegt und herausgearbeitet, so wurde es entweder auf einer gefärbten Wachstafel oder auch sogleich auf ein Objectglas genau in der entsprechenden Lage ausgebreitet. Ersteres geschah, wenn an dem Präparat noch ferner mit dem Messer und der Scheere gearbeitet und die betreffenden Nerven noch weiter freigelegt und präparirt werden sollten, was dann, wenn es nöthig war, unter einer Stativloupe bei 5—10maliger Vergrösserung und oftmals auch nach Aufhellung des Präparates durch Essigsäure geschah. Ich konnte mich oft auf diese Weise am allersichersten von der relativen Lage und Verbindung zweier Nerven überzeugen, indem man bei dieser Vergrösserung auch schon die feinsten Nervenfädchen an ihrer weissen Farbe erkennen kann. Aber auch wenn ich das Präparat sogleich auf ein Objektglas brachte, legte ich dasselbe zuerst unter der Loupe mit zwei Nadeln auseinander und suchte bereits so viel als möglich das Verhältniss der Nerven zu einander zu ermitteln.

Hatte das Präparat nun seine naturgemässe Lage erhalten, so träufelte ich je nach Bedürfniss zur Aufhellung desselben und zur Kenntlichmachung der Nerven mehrere Tropfen einer mässig starken Essigsäure zu. Dieselbe macht alsbald das Bindegewebe und die feinen Gefässe durchsichtig und durchscheinend, die Nerven, namentlich die Hirn- und Rückenmarksnerven, weniger die sympathischen Nerven, deren dickere Scheiden auch durchsichtig werden, bleiben weiss, und man schützt sich auf diese Weise zunächst schon mit ziemlicher Sicherheit vor der Verwechselung von Gefässen oder Bindegewebsfäden mit Nerven. Die Essigsäure thut diese Dienste vorzüglich vollständig und rasch bei frischen Präparaten, aber auch noch bei solchen, welche wiederholt in Wasser

gelegen oder in Weingeist aufbewahrt worden sind. Die Essigsäure bewirkt hiebei leider aber auch ein Zusammenschrumpfen und Aufquellen des Präparates, wodurch wieder Manches undeutlich wird.

Diesem letzteren Umstande begegnete ich nun durch ein vorsichtiges Pressen des Präparates, entweder nur durch ein aufgelegtes Glas, oder auch durch ein zweckmässiges Compressorium. Diese Manipulation leistet die wesentlichsten und wichtigsten Dienste, indem dadurch das Präparat ausgebreitet, ganz aufgehellt und selbst zur Untersuchung unter dem Mikroskope bei stärkeren Vergrösserungen geeignet wird. Um dabei die richtige Lage der Nerven zu erhalten, oder dieselbe auch zur genaueren Ermittelung einzelner Punkte verändern zu können, habe ich öfter an einzelne Nerven feine Fäden angebunden, an denen ich sie dann bei mässiger Compression hin- und herziehen und anspannen konnte. Bei dickeren Nerven, z. B. bei den Nerven der Augenhöhle an ihrer Eintrittsstelle in die Orbita durch die Fissura orbitalis superior, bei dem Ganglion sphenopalatinum, bei dem Facialis etc. etc., wird die Anwendung der Compression oft sehr schwierig, ja unmöglich, weil der Nerve ausweicht und wegglitscht. Ich habe dann wohl die betreffende Nervenparthie so dünn als möglich gemacht, und nur das betreffende kleine Stückchen herausgeschnitten, um die Compression anwenden zu können.

Allein so ausserordentlich nützlich und unentbehrlich die Compression ist, so gefährlich ist sie doch oft anderer Seits und ich kann nicht genug vor ihrer unvorsichtigen Anwendung warnen. Gar zu leicht kann es geschehen, dass zwei Nerven sich decken, oder über einander hergehen, und bei der Compression nehmen sie dann das täuschende Ansehen an, als gingen sie in einander über. Dieses ist besonders da der Fall, wo die Nerven in verschiedenen Schichten und etwa sehr dicht verflochten verlaufen. Hier werden die Schwierigkeiten sehr gross und man kann sich nur durch wiederholte Untersuchung und durch Veränderung der Lage vor Irrthum schützen.

Ein anderes Mittel zur richtigen Erkenntniss mancher Verhältnisse, der Art der Verbindung und Verzweigung mancher Nerven bestand in dem Abziehen und Abstreifen der Nervenscheide, wobei ebenfalls die vorhergehende Behandlung mit Essigsäure sehr nützlich war, da hiedurch die Scheide aufquillt und vom Nerven sich ablöst, worauf man sie leichter spalten und abziehen kann. Namentlich bei der Untersuchung des N. facialis hat mir dieses Mittel oft wesentliche Dienste geleistet. Man muss sich auch hiebei sehr vor Irrthum hüten, da es dabei sehr leicht geschehen kann, dass man ein Nervenfädchen abreisst, und nun zu dem Glauben verleitet wird, es sei nicht vorhanden, oder gehe keine Verbindung ein. Man muss dabei auf die Abgangsrichtung des Aestchens vom Stamme achten, und wo möglich habe ich diese Operation unter der Loupe ausgeführt, um, was geschah genau kontroliren zu können.

In einigen Fällen, wo die Anwesenheit von Fett der Erkenntniss der Verhältnisse sehr störend entgegen trat, z. B. bei der Untersuchung des Ganglion sphenopalatinum und oticum, habe ich mich auch noch der Behandlung des Präparates mit Aether bedient. Nachdem dasselbe einige Zeit in stärkerer Essigsäure gelegen, wodurch wohl die Hüllen

der Fettzellen aufgelöst wurden, brachte ich dasselbe alsdann in Aether und liess das Fett ausziehen, wodurch das Präparat oft wesentlich aufgehellt wurde.

Wenn nun das Präparat gut ausgebreitet und aufgeklärt unter der Loupe bei 3-, 5-, 10- oder 12maliger Vergrösserung lag, so schritt ich jetzt zu dessen Zeichnung mittelst eines Dujardin'schen Prismas. Ich kann nicht genug sagen, welche wesentliche Dienste mir dieses Verfahren geleistet hat. Ich gewann dadurch ganz ausserordentlich an Zeit, und die Richtigkeit der Zeichnung in allen Verhältnissen der relativen Dicke und Länge der Nerven konnte in keiner andern Weise mehr gesichert sein. In wenig Minuten war meist die Zeichnung in ihren Umrissen entworfen, wie es auch der geübteste Zeichner nicht hätte besser mit viel grösserer Mühe ausführen können. Ein anderer Nutzen, den mir dieses Zeichnen brachte, war, dass ich dabei veranlasst wurde, meine Aufmerksamkeit sehr genau auf alle einzelnen Verhältnisse zu richten, und gleichsam jeden einzelnen Nervenfaden mit dem Bleistifte zu verfolgen.

Wenn die erste Zeichnung bei schwacher Vergrösserung entworfen war, so brachte ich das Präparat jetzt unter das Mikroskop, um bei stärkerer Vergrösserung die Einzelheiten der Nervenverbindungen des Abgangs der Zweige und Aeste zu prüfen, und danach etwa die Zeichnung zu berichtigen. Auch dabei habe ich selten eine stärkere Vergrösserung als 50 mal in Anwendung gesetzt. Nur wenn es galt etwa sehr feine Fäserchen noch als Nerven zu erkennen, sie namentlich von feinen Gefässen zu unterscheiden, oder auch die Art der Nerven, ob gröbere oder feinere Primitivröhren — Hirn oder sympathische Nerven, wendete ich auch stärkere Vergrösserungen an. Kaum halte ich es für nöthig dabei zu erwähnen, dass es in der That meist nicht schwer ist, unter dem Mikroskope Nerven von Gefässen zu unterscheiden, besonders wenn das Präparat durch Essigsäure aufgehellt ist. Die Queer- und Kreisfasern, welche jedes nicht gar zu feine Gefässchen noch besitzt, lassen es ganz sicher von einem Nerven unterscheiden.

In den Zeichnungen ist der Verlauf der Nervenfasern in einer Weise angegeben, wie dieses meist bei den Vergrösserungen, in welchen ich die Zeichnungen gegeben habe, nicht zu erkennen ist, sondern wie ihn erst das Mikroskop lehrt. Man wird dies nicht für einen Fehler halten; die Zeichnungen hätten zu kolossal werden müssen.

Ich habe dann endlich auch die Präparate zu conserviren gesucht. Zu diesem Ende brachte ich, nachdem die Essigsäure wieder gut mit Wasser ausgewaschen war, dieselben zwischen zwei Glasplatten mässig komprimirt in der richtigen Lage zuerst in starken Weingeist. Nachdem sie in demselben einige Zeit gelegen und erhärtet waren, liess ich sie sich jetzt in einer Imbibitionsflüssigkeit von karminsaurem Ammoniak so weit als nöthig imbibiren. Dann kamen sie wieder komprimirt in absoluten Alkohol und zuletzt in Canadabalsam, der in Aether gelöst war, oder in eine Schellaklösung, wieder zwischen zwei Gläser. Nachdem sie sich hierin aufgehellt hatten, waren die Nervenverbreitungen sehr schön sowohl unter der Loupe als dem Mikroskope zu sehen, indem sich die Nerven stark, das sie umhüllende Bindegewebe aber nur sehr schwach imbibirt hatten. Leider hat nur das Einlegen in den Canadabalsam unter Vermeidung des Einschlusses von Luftblasen oft grosse Schwierigkeiten, wobei besonders bei feineren

Nerven, die durch den absoluten Alkohol ganz brüchig geworden waren, Verzerrungen, zuweilen auch Zereissungen vorkamen. Es können daher diese conservirten Präparate, schon wegen ihrer geringen Zugänglichkeit von allen Seiten, durchaus nicht den Werth wie die frischen haben, und können nur neben der Zeichnung zu deren Unterstützung dienen.

Nach dieser Darstellung der allgemeinen von mir angewendeten Untersuchungs-Methode gehe ich nun zur Beschreibung der einzelnen Anastomosen über, wobei ich dann das etwa angewendete spezielle Verfahren angeben werde. —

Indessen habe ich zuvor noch einige Worte zu sagen:

Ueber die sogenannten Nervenanastomosen im Allgemeinen.

Nach unserer jetzigen Kenntniss von dem feineren Baue der Nerven und ihrer Zusammensetzung aus Primitivfasern oder Röhren, die sich ausser ihrer feinsten Endverzweigungen niemals theilen, und niemals untereinander verbinden, versteht es sich wohl von selbst, dass von einer wahren Nervenanastomose, im Sinne einer Gefässanastomose, welche eine wahre Communikation bezeichnet, nicht die Rede sein kann. Die Nervenprimitivröhren communiciren nie mit einander, und in diesem Sinne ist die Bezeichnung einer Nervenanastomose verloren gegangen. Unter dieser Bezeichnung kann man jetzt nur noch entweder eine veränderte Association der Nervenfasern von verschiedenen Nerven aus verstehen, oder eine Verbindung verschiedener Nerven, welche durch ein Ganglion vermittelt wird. Die Kenntniss letzterer Verbindungsweise zweier Nerven ist erst ein Gewinn der neueren Zeit. Wir wissen, dass die sogenannten Ganglien aus einer Anhäufung von Ganglienkugeln oder Ganglienzellen bestehen, zwischen denen sich auch Nervenröhren verbreiten. In welcher Beziehung beide Elemente in den Ganglien mit einander stehen, ist noch immer ein Gegenstand des Zweifels. Denn, wenn auch Einige der Ueberzeugung sind, dass die an den Ganglienkugeln wahrnehmbaren Fortsätze mit den Nervenröhren in direkter Verbindung stehen, und solche Verbindungen selbst wirklich beobachtet sind, so fehlt doch noch viel, um diesen Satz als einen allgemein gültigen hinstellen zu können, ja es ist noch nicht einmal erwiesen, dass alle Ganglienzellen solche Fortsätze haben, durch welche sie mit Nervenröhren in Verbindung stehen könnten. Immerhin ist es aber denkbar, dass solche Ganglien und Ganglienkugeln eine Verbindung von Nervenröhren verschiedener Nerven vermitteln, und dadurch würde dann eine neue und wirkliche Art von Nervenanastomose gegeben sein. Wir werden sehen, dass Grund vorhanden ist, an mehreren Stellen der Hirnnerven solche durch Ganglien vermittelte Nervenanastomosen anzunehmen.

Was nun aber die übrigen, die uneigentlichen Nervenanastomosen betrifft, so hat also zwar ihre Kenntniss in dem Sinne einer wahren Nervenverbindung an Werth verloren, allein es ist meist von wesentlicher Bedeutung in physiologischer Hinsicht, in welchem Sinne sich die Nervenröhren verschiedener Nerven in anderer Ordnung an einander legen und peripherisch verbreiten, da dadurch derselbe Theil von sehr verschiedenen

Nerven Elemente zugeführt erhalten kann. Es kann eine solche neue Association der Fasern zweier Nerven eine gegenseitige, eine Anastomosis mutua — nach Hyrtl — oder auch nur eine einseitige, eine Anastomosis simplex sein. In jenem Falle ist es ein gegenseitiger Austausch von Fasern, in diesem nur eine Aufnahme oder Abgabe der Fasern eines Nerven an einen andern. In erstem Falle ist es ein gegenseitiger Austausch von Fasern, der entweder ein bleibender — (Anastomosis permanens) oder ein vorübergehender (Anastomosis temporanea) sein kann, wenn die Fasern wieder zu ihren Nerven zurück oder wieder zu einem andern treten.

Von einem ganz besonderen, wenn gleich räthselhaften Interesse, würde eine Art von Nervenanastomose sein, auf welche, meines Wissens zuerst Volkmann, und neuerdings Hyrtl aufmerksam gemacht hat, und welche man eine »rückläufige Anastomose« (Anast. regressiva) oder »Nerven ohne Ende« genannt hat. Volkmann (Müller's Archiv 1840 pag. 510) glaubte beim Menschen und verschiedenen Thieren Nervenanastomosen zwischen verschiedenen Nerven gefunden zu haben, in welchen Nervenröhren von einem Nerven zu einem andern übertreten und in diesem wieder zu dem Centrum zurückkehren, ohne sich irgendwo peripherisch zu verbreiten. Dieses sollte bei dem N. trochlearis und dem Ramus ophthalmicus des Kalbes, zwischen dem 2ten und 3ten Halsnerven und dem Accessorius, in der bekannten Ansa nervi Hypoglossi zwischen dem Ramus descendens dieses Nerven und dem 2ten und 3ten Halsnerven und zwischen dem 2ten und 3ten Halsnerven selbst der Fall sein. Hyrtl (Natural History Reveiw. Jan. 1862 pag. 96) hat die Aufmerksamkeit aufs Neue auf diese Anastomosen gelenkt und noch mehrere andere Fälle aufgezählt. So zwischen dem rechten und linken Hypoglossus in der fleischigen Portion des Genio-hyoideus; zwischen dem Hypoglossus und dem vordern Aste des ersten Halsnerven; zwischen den Schlingen der vorderen Aeste der Spinalnerven; zwischen den Nerven des Plantar- und Palmarbogen der Hand und des Fusses, zwischen einem accessorischen Nervus obturatorius, wenn er vorhanden ist, und dem eigentlichen Obturatorius.

Da diese Nervenanastomosen, wenn sie wirklich existiren, für unsere Erkenntniss ganz räthselhaft sind, und nur höchstens so aufgefasst werden könnten, dass durch sie auf so sonderbarem peripherischen Wege zwei Centraltheile mit einander in Verbindung gesetzt werden sollten, so habe ich ihnen, so weit sie in das Gebiet meiner Arbeit gehörten, alle Aufmerksamkeit gewidmet.

Es liegt auf der Hand, dass man in ihrer Annahme sehr vorsichtig sein muss. Denn die Nervenfasern, welche auf diesem Wege bogenförmig von einem Nerven zum andern und in diesem wieder zurückzulaufen scheinen, können dennoch irgendwo auf ihrem Wege in sehr kleinen dem unbewaffneten Auge unsichtbaren Fädchen, oder versteckt in höher abgehenden Nerven ihren peripherischen Verlauf nehmen. Volkmann hat selbst schon eine solche Annahme rückläufiger Nerven von Kronenberg, in dem Vereinigungs-Winkel der hinteren und vorderen Wurzeln der Rückenmarksnerven, weil die von Magendie nachgewiesene Sensibilität der vorderen Wurzeln aufhört, wenn man in diesen Winkel $^1/_2$''' tief einschneidet, zurückgewiesen. Er sah, dass sich hier

keine Schlinge sondern eine Kreuzung der Fasern beider Wurzeln findet, welche den Erfolg von Kronenberg's Versuch vollständig erklärt.

Ich glaube mich nun auch überzeugt zu haben, dass an mehreren Orten, wo man solche rückläufige Nerven vor sich zu haben glaubte, dennoch eine peripherische Verzweigung aufzufinden ist, oder sonst ein Irrthum oder eine Verwechselung stattgefunden hat. Und wenn mir dieses auch nicht überall gelang, so habe ich doch gesehen, dass der Verlauf der Primitivfasern, um zu ihrer peripherischen Ausbreitung zu gelangen, oft ein so komplicirter und sonderbarer ist, dass es mir auch da, wo man letztere nicht auffinden und nachweisen kann, doch noch zu gewagt erscheint, denselben ganz zu läugnen. Ich glaube desshalb, diese »Nerven ohne Ende«, so weit ich sie untersuchen konnte, bezweifeln zu müssen.

I. Die drei höheren Sinnesnerven.

Ob zwischen einem der höheren Sinnesnerven und einem andern Nerven eine Anastomose und in welcher Weise besteht, muss noch als zweifelhaft betrachtet werden.

Bei dem **Olfactorius** ist dieses sicher nicht der Fall.

Auch eine zuerst von Hirzel (Zeitschrift f. Phys. I. p. 228) angegebene Verbindung zwischen dem **Opticus** und dem Nervus oder dem Ganglion sphenopalatinum, wenn sie gleich von einigen Anatomen, z. B. Arnold, Valentin, Krause wieder gefunden wurde, stellt dennoch nach allen diesen keine wirkliche Anastomose dar, sondern nur einen für die Scheide des Sehnerven bestimmten Faden aus dem genannten Ganglion.

Zwischen dem Opticus und den Ciliarnerven und dem Ciliarknoten wollen Chaussier, Ribes, Kusel, Hirzel und vorzüglich Tiedemann insoferne Verbindungen gesehen haben, als sie zarte von jenen ausgehende Nervenfädchen beschrieben, welche mit der Art. cent. retinae und mit den Arteriae ciliares post. breves zur Netzhaut gelangen sollten. Nach Arnold (Anat. II. p. 970) soll auch aus dem Plex. carot. int. ein Fädchen mit der Art. cent. retinae zur Netzhaut gehen.

Obgleich diese Angaben sich in fast allen Hand- und Lehrbüchern wiederholen, scheint doch nur Beck die Existenz derselben zu einem eigenen Untersuchungs-Object gemacht zu haben. (Ueber die Verbindungen des Sehnerven mit dem Augen- und Nasenknoten. Heidelb. 1847). Derselbe läugnet aber nach zahlreichen Untersuchungen bei Menschen und Thieren diese Verbindungen und Arnold lässt sie in seiner Anatomie II. p. 888 zweifelhaft. Jedenfalls würden sie als Verbindungen mit dem Sympathicus und nicht als Anastomosen zu betrachten sein, daher nicht zu meiner Aufgabe gehören.

Am Bestimmtesten wird von Anastomosen zwischen dem **Auditorius** und Facialis innerhalb des Porus acusticus internus gesprochen. Wrisberg, Scarpa, Köllner,

Breschet, Swan, Arnold, Värrentrapp, Lauth, Cruveillhier, Bock, Krause, Valentin, Hyrtl, Beck etc. etc. wollen eine solche beobachtet haben; dagegen Haller, Sömmering, Longet (Anat. d. Nervensystems übers. von Hein II. p. 350) das Vorhandensein einer solchen nur für scheinbar erklären. Arnold und Valentin haben dieselben am ausführlichsten und zwar als eine doppelte beschrieben, nämlich zuerst eine innere, ramus communicans internus, welche der kleinen Wurzel oder der portio intermedia angehört, und aus einem oder mehreren dünnen Fäden besteht, welche im inneren Gehörgang zuweilen noch vor dem Eintritt in denselben vom Facialis zum Vorhofast des Auditorius gehen. Zweitens eine äussere, R. commun. externus, welche aus einem einfachen oder doppelten meist sehr feinen Fädchen zwischen dem Vorhofast des Auditorius und dem Knie des Facialis besteht, und wie es scheint mit dem Petrosus superfic. major und auch mit dem minor in Verbindung steht. (Arnold Anatomie I. pag. 865.) Arnold scheint sie für sympathischer Art zu halten, in welchem Falle sie vom Petrosus zum Facialis und von diesem zum Auditorius gehen würde. Valentin (Hirn- und Nervenlehre p. 441) lässt den grösseren Theil der letzteren von Auditorius zum Facialis den kleineren vom Facialis, oder vielmehr von beiden Felsenbeinnerven zum Auditorius gehen.

Beck (Anat. Unters. über d. VII. u. IX. Hirnnervenpaar p. 25) fand die Anastomose in 27 Fällen immer, aber meist nur einfach und zwar sowohl in der Form eines Ueberganges von Fasern des Facialis zum Acusticus, als von diesem zu Ersterem. Er hält die Verbindung in soferne für bedeutungslos, als sie nur die definitive Sonderung der Wurzelfäden beider Nerven darstelle, die wegen des nahen Ursprunges beider beieinander, erst an dem Orte ihrer Trennung und weiteren Bestimmung vollständig erfolge.

Sappey Anatomie II. p, 252 lässt die scheinbare Anastomose durch das Verhalten der Portio intermedia Wrisbergi vermittelt werden, welche aus zwei Fasern bestehen soll, deren eine Anfangs an den Acusticus, die Andere an den Facialis angelegt erscheine, die sich dann zu einem Stämmchen vereinigten und so den Schein einer Anastomose hervorbringe. Diese Portio intermedia soll sich übrigens im Anfange des Canalis Faloppii durch ein oder zwei feine Fädchen mit dem Stamm des Facialis und erst zuletzt mit dem Ganglion geniculi desselben vollständig vereinigen.

Man sollte sagen, die Entscheidung dieser Frage müsste keine grosse Schwierigkeiten haben, da die Präparation der betreffenden Nervenparthie nicht so schwierig zu sein scheint. Indessen ist es doch sehr nothwendig, mit der Abtragung der betreffenden Hirnparthie des Ursprungs beider Nerven vorsichtig zu verfahren, da bei der Weichheit der Wurzeln des Auditorius und der Portio intermedia letztere leicht abgerissen werden, man aber zur Sicherstellung der Untersuchung diesen Ursprung in unverletzter Verbindung mit dem betreffenden Hirntheil haben muss. Sodann muss auch das Knie des Facialis herausgemeisselt und die beiden Aeste des Auditorius, namentlich der Vorhofast ganz dicht bei ihrem Eintritt in das Labyrinth abgelöset werden. Noch sorgfältiger muss aber die Untersuchung des Präparates geführt werden, die gar nicht so leicht ist. Zunächst hat man sich vor Verwechselung mit kleinen Gefässästchen zu hüten, welche sich zwischen

beiden Nerven und der Portio intermedia verbreiten und scheinbare Anastomosen darstellen. Doch muss man bei der Entfernung dieser Gefässe um die Wurzeln der beiden Nerven sehr vorsichtig verfahren, da man dabei sehr leicht auch feine Nervenfädchen zerreisst, deren Beachtung wesentlich ist. Sodann ist aber auch wirklich die Verzweigung der Portio intermedia zwischen beiden Nerven so verwickelt, dass es der grössten Aufmerksamkeit bedarf, um das wahre Verhalten zu ermitteln. Ich begreife nicht, wie es möglich war, dass Beck dieses Verhalten so einfach darstellt und abgebildet hat, dass man glauben sollte, er habe die Sache gar nicht untersucht. Auch Sappeys Angabe ist keineswegs genau, obgleich sie der Wahrheit näher kommt. Jeden Falls hat Arnold Recht, dass es unumgänglich nothwendig ist, beide Nerven in Zusammenhang mit ihrem Centraltheil zu untersuchen. Ich habe dieses oftmals gethan, und stimme mit Arnold und Valentin, obgleich die durch die Portio intermedia zwischen beiden Nerven vermittelte Verbindung in ihrem näheren Verhalten sehr verschieden ist, darin überein, dass dieselbe meistens eine doppelte, also wie Arnold sie nennt, eine innere und eine äussere ist, eine während des Verlaufes der Nerven im Porus acusticus internus und eine ganz am Ende des inneren Gehörganges, zwischen dem Facialis und N. Vestibuli. Allein ich glaube mich vollkommen überzeugt zu haben, dass beide Verbindungen nicht in dem Sinne Anastomosen sind, dass Nervenfasern des einen Nerven ganz in die Bahn des andern übergehen, sondern dass die Anastomose immer nur eine scheinbare ist, d. h. dass die Fäden, welche hier eine Verbindung in dem einen Sinn eingegangen sind, dort im andern Sinne sich wieder von einander trennen. Es ist, wie gesagt, überhaupt die Portio intermedia Wrisbergi, welche die Anastomosen vermittelt. Sie wird allgemein zum Facialis gerechnet; allein ich muss sagen, in Betreff des Ursprunges der zu ihr gehörigen Fasern ist dieses sehr schwer zu entscheiden, da sie eben theils dicht neben und mit dem Facialis, theils dicht an und mit dem Acusticus hervortreten. Sicher ist es, dass die meisten dieser Fasern sich schliesslich mit dem Facialis vereinigen; einige derselben schliessen sich aber häufig auch bleibend an den N. Vestibuli an. Unterwegs bringen sie nun bald eine Verbindung vom Facialis zum Acusticus, bald von diesem zu jenem zu Stande, und gerade in dem Wechsel und der Verschiedenheit in diesem Punkte glaube ich die Berechtigung zu sehen, einen wahren Uebergang der Fasern des einen Nerven zum andern, der auch in der That sehr viel Unbegreifliches hätte, zu läugnen. Ich thue dieses auch rücksichtlich der sogenannten äusseren Verbindung, welche ganz im Hintergrunde des inneren Gehörganges durch einige sehr feine Fäden vermittelt wird, obgleich ihr constantes Vorkommen, wenn man nur vorsichtig und sorgfältig bei der Herausnahme verfahren ist, sehr merkwürdig ist. Allein gerade auch hier gehen die Fasern bald vom Acusticus zum Facialis, bald umgekehrt, und auch beides zugleich, indem sie wie gesagt nur zu ihrer durch den Ursprung bedingten Bestimmung zurückkehren. Ich habe diese Fasern der äusseren Anastomose ebenfalls mehreremale ganz deutlich bis zum Knie des Facialis hinlaufen sehen; allein einen Zusammenhang mit den beiden Nervi Petrosi, kann ich nicht zugeben, wie ich noch später bei der Beschreibung dieser und des Knies des Facialis angeben werde.

II. Die Augenbewegenden Nerven.

Was die drei Augenbewegenden Nerven, **Oculimotorius, Trochlearis** und **Abducens** betrifft, so werden von denselben keine Anastomosen mit andern Nerven erwähnt, als solche mit dem carotischen Geflechte bei ihrem Durchgang durch die äussere Wand des Sinus cavernosus und von einigen Autoren Verbindungen mit dem ersten Aste des Trigeminus an derselben Stelle und bei dem Durchgang durch die Fissura orbitalis superior.

Von letzteren hat namentlich eine angebliche Verbindung zwischen dem R. Ophthalmicus und dem Trochlearis, aus welcher der N. recurrens oder **Tentorius cerebelli** entsteht, sehr viel von sich reden gemacht. Dieser interessante Nerve wurde zuerst von Arnold entdeckt, und er hielt ihn Anfangs für einen Zweig des Trochlearis, der allerdings an der Abgangs-Stelle auch mit dem R. ophthalmicus durch einen Faden verbunden sei, und auch meist ein kleines Ganglion zeige. (De parte cephal. N. sympath. p. 19.) Später (Kopftheil des veget. Nervensyst. p. 200. Fig. VII) leitete er ihn von dem ersten Aste des Trigeminus ab, und dieser Ansicht ist er auch in seiner Anatomie Bd. II. p. 880 und in der neuesten Ausgabe seiner Tab. nervor. Cap. Tab. III. geblieben, indem er nur noch hinzusetzt, dass sich den Wurzelfädchen aus dem ersten Aste des Trigeminus noch ein Fädchen der carotischen Nerven zugeselle. Der Tentorius soll sich dann in der Regel dicht an den Trochlearis anlegen, und eine Strecke in der Scheide desselben verlaufen, ohne aber mit ihm zu anastomosiren. Diesen Angaben Arnold's ist Longet (Anat. u. Phys. d. Nervensyst. übers. v. Hein. I. p. 151 u. II. p. 335) vollständig beigetreten; und ebenso Sappey nach den Angaben von Cusco (Anatomie II. p. 215). Varrentrapp und Bidder lassen dagegen den Tentorius wieder von dem Trochlearis entstehen, läugnen den Ursprung vom Trigeminus und Bidder wollte nur noch eine Verbindung des Trochlearis mit dem carotischen Geflecht gesehen haben, die ihn veranlasste, den Tentorius für einen sympathischen Nerven zu halten, der nur eine Strecke in der Bahn des Trochlearis verlaufe. (Neurolog. Beobacht. p. 11 u. folgd.) Dieser Ansicht hat sich auch Krause angeschlossen (Anatomie II. p. 1128), der einen Faden aus dem carotischen Geflecht sich erst an die innere Fläche des Gangl. Gasseri, dann an die innere Fläche des Ramus ophthalmicus und dann an den Trochlearis anschmiegen lässt, der nur eine scheinbare Verbindung unter diesen Nerven vermittele und als Tentorius von dem Trochlearis rückwärts gehe. Valentin endlich (Hirn- und Nervenlehre p. 635) leitet den Tentorius sowohl vom R. ophthalmicus als vom Trochlearis, als vom carotischen Geflecht ab, und rechnet ihn vorzüglich zu den sympathischen Nerven.

Die Untersuchung des Verhaltens dieses N. Trochlearis erfordert sehr viele Sorgfalt und ich habe dieselbe sowohl an Köpfen von Erwachsenen als Kindern angestellt, indem ich die betreffende Nervenparthie herauspräparirte und mit und ohne Anwendung

von Essigsäure unter der Loupe sehr genau zergliederte. Die erhaltenen Resultate sind: 1) dass der Tentorius sicher, wie Arnold etc. angegeben, von dem 1ten Aste des Trigeminus abgegeben wird, und 2) dass er nie von dem Trochlearis herrührt, oder auch nur ein Fädchen von ihm erhält. Allerdings ist die Verbindung zwischen dem Tentorius und Trochlearis eine sehr innige und mannigfaltige, denn er legt sich nicht nur dicht an den Trochlearis an und dieser ist selbst sehr innig an dieser Stelle an den R. ophthalmicus angeheftet, sondern er durchbohrt sehr oft den Trochlearis oder umgibt ihn mit zwei Wurzeln, zwischen denen jener hindurchtritt. Allein die Analyse lässt sich mit hinreichender Sicherheit durchführen, um obige zwei Punkte ganz fest zu stellen. Dagegen ist es mir nicht geglückt, über den dritten Punkt, ob und welchen Antheil der Sympath. an der Bildung des Tentorius nimmt, ins Reine zu kommen. Es findet sich zwischen dem obern Rande des R. ophthalmicus und dem dicht an ihm anliegenden Trochlearis ein feines Nervengeflecht, welches zum grössten Theil von sympathischen Fäden gebildet zu werden scheint; aber es war mir nicht möglich, mit Sicherheit zu ermittlen, wie dasselbe oder vielmehr einzelne Fädchen desselben sich zu dem Tentorius verhielten, obgleich ich mehrmals eine Antheilnahme zu bemerken glaubte. Allein jedenfalls steht so viel fest, der Tentorius ist ein Faden des ersten Astes des Trigeminus.

Was nun andere Verbindungen der drei Augenbewegenden Nerven mit dem ersten Aste des Trigeminus betrifft, so ist es fast nur Longet, welcher solche als die Regel annimmt, und auf diesem Wege diesen drei motorischen Nerven, sensible Fasern als constanten Bestandtheil zuführen will. (Nervensyst. II. p. 84) Sömmering (Das Sehorgan Tab. IV. Fig. 6) bildet einen Faden vom Ramus nasociliaris zum obersten Aste des Oculimotorius ab. Von dem Oculimotorius gibt dieses kein anderer Beobachter an, ausser Sappey (Anat. II. p. 215) welcher sagt, dass von dem obern inneren Rande des R. ophthalmicus, auf der Höhe des Ursprunges des R. nasalis (nasociliaris) ein Zweig in den Oculimotorius eindringe, indem er sich in zwei Aeste spalte. Uebereinstimmender sind dagegen die Angaben in Beziehung auf den Trochlearis. Sömmering bildete zuerst eine Verbindung desselben mit dem R. ophthalmicus ab (Das Sehorgan Tab. III. Fig. V.) und fast alle Anderen sind ihm wenigstens in soweit gefolgt, dass sie diese Verbindung zuweilen vorhanden sein lassen. Arnold dagegen (Anatomie II. p. 880 u. 914) sagt, dass in den Fällen, wo eine solche Verbindung vorhanden zu sein scheine, der vom R. ophthalmicus herrührende Nervenzweig den Trochlearis in der Orbita wieder verlasse, und einen Thränenzweig bilde, der von demselben zu entspringen scheine. Dass ein solcher zuweilen von dem Trochlearis abgehe, haben auch Swan, Magendie, Cruveilhier u. A. beobachtet. Longet schliesst sich in der Ableitung dieses Zweiges von dem R. ophthalmicus Arnold an, während er, wie gesagt, ausserdem auch noch Fasern des letzteren sich mit dem Trochlearis verbinden lässt. (L. l. p. 336.) Sappey (L. l. p. 215) scheint die Verbindung ebenso aufzufassen. Ausserdem geben einige Autoren Murray, Krause auch noch eine zuweilen vorkommende Verbindung des Trochlearis mit dem infratrochlearis durch seinen langen über den M. obliquus sup. verlaufenden Faden an.

Ich habe auch dieser Frage der Verbindung des 1ten Astes des Quintus mit den Augenbewegenden Nerven grosse Sorgfalt gewidmet. Ich präparirte die betreffende Nervenparthie mit grösster Sorgfalt heraus und untersuchte sie sodann mit und ohne Anwendung von Essigsäure unter der Loupe mit hinreichend starker Vergrösserung. Wenn man nach Durchsichtigmachung des Bindegewebes die Augenmuskelnerven von dem dicht mit ihnen verbundenen ersten Aeste des Trigeminus unter der Loupe abpräparirt und abzieht, so kann man jedes Fädchen des letzteren leicht erkennen und verfolgen. Ich muss mich in Folge dieses oftmals ausgeführten Verfahrens ganz an Arnold anschliessen. Ich habe nie einen zum Oculimotorius und Abducens vom Trigeminus tretenden Faden gesehen, und glaube, dass gegentheilige Angaben entweder seltene Ausnahmen sind, oder durch Verwechslung mit sympathischen Fäden veranlasst wurden. Beide Nerven sind, wo sie an der Carotis interna und am Trigeminus vorbeigehen, von sympathischen Fäden dicht umstrickt, und dann geschieht es wohl sehr leicht, dass man kurze Verbindungsfäden zwischen ihnen und dem Trigeminus zu sehen glaubt, die aber diesem sympathischen Geflechte angehören. Die Anwendung der Essigsäure schützt vor solcher Verwechslung; denn sie macht die mit starken Scheiden umgebenen wenigen sympathischen Nervenfäden ganz durchsichtig, während die Fasern des Trigeminus weiss bleiben. Ausserdem sind auch die dickeren Primitivröhren der Augenbewegenden Nerven und des Trigeminus von den feinen sympathischen Fäden nicht schwer zu unterscheiden.

Bei dem Trochlearis ist es aber etwas Anderes, und muss ich auch hier Arnold beitreten; er erhält fast immer ausser dem scheinbar sich mit ihm verbindenden Tentorius und oft mit demselben aus dem ersten Aste des Trigeminus Fasern, welche sich theilweise nur an ihn anlegen, aber auch in seine Scheide übergehen und peripherisch mit ihm in die Orbita eintreten. Man kann sich dann auch meistens überzeugen, dass diese Fasern in der Gestalt eines zweiten feinen Lacrymalis, der sich an den Haupt-Lacrymalis anlegt, wieder den Trochlearis verlassen; allein ob diese Trennung vollständig erfolgt, ob nicht einige Fasern in dem Trochlearis verbleiben, und wo diese peripherisch enden, wage ich nicht zu entscheiden; doch glaube ich letzteres, zumal da ich einigemale noch in den Trochlearis vom 1ten Aste des Trigeminus übergehende Fasern sah, nachdem der zweite Lacrymalis bereits abgegeben war und sich schon gebildet hatte. Dieser zweite Lacrymalis entsteht übrigens nicht immer aus diesen vom Trochlearis sich ablösenden Fäden, sondern entspringt oft direkt vom R. ophthalmicus. Die Sache ist desswegen so schwierig und kaum möglich zu entscheiden, weil die betreffende Verbindung zwischen Trochlearis und Trigeminus nicht durch einen Faden, sondern durch mehrere geflechtartige verstrickte Fädchen vermittelt wird, an denen auch, wie ich schon oben bei dem Tentorius bemerkte, sympathische Fasern theilnehmen mögen.

III. Der Nervus Trigeminus.

Im Gebiete des ersten Astes des Trigeminus finden wir zunächst die bekannte Anastomose zwischen dem **R. externus des Lacrymalis** und dem R. superior des **Subcutaneus malae** des zweiten Astes. Kein Autor äussert sich über die Art dieser Anastomose, ob durch dieselbe dem Lacrymalis Fasern vom Subcutaneus malae oder diesem durch jenen zugeführt werden. Sappey (L. l. p. 216) sagt, dass die Verbindung unmittelbar hinter der Thränendrüse erfolge und einen mit seiner Concavität nach rückwärts gerichteten Bogen bilde. Sömmering (Icon. oculi human. Tab. III. Fig. V) bildet diese Anastomose ebenfalls in dieser Form ab, sagt aber p. 88, wahrscheinlich durch einen Irrthum, es sei eine Verbindung mit dem R. **tertius** quinti paris. Die Form der Anastomose ist allerdings meistens die genannte; allein es ist kein einfacher Bogen, in welchem die Fasern in einander übergehen, oder sich aneinander anlegen, sondern aus der convexen Seite des Bogens gehen immer mehrere feine Fäden hervor, die in die Thränendrüse eindringen, sich in ihr verzweigen oder auch wohl bis zum obern Augenlied vordringen. Diese Fäden sind nun, wie man sich bei genauer mikroskopischer Untersuchung der etwas gepressten Nerven überzeugt, aus Fasern beider Nerven zusammengesetzt und zwar so, dass man meistens die Ueberzeugung erhält, dass die Fasern beider Nerven sämmtlich peripherisch verlaufen. Einigemale indessen liess sich dieses nicht für alle in der Anastomose zueinander tretenden Fasern behaupten, sondern man musste annehmen, dass einige derselben schlingenförmig von einem Nerven zum andern übergingen und daher hier eine sogenannte Anastomose ohne Ende bildeten, womit ich indessen nicht gesagt haben will, dass ich hier wirklich eine solche fand, da die betreffenden Fasern leicht irgendwo mehr rückwärts von einem der beiden Nerven abtreten konnten. So viel ist aber gewiss, dass hienach auch Fasern vom Subcutaneus malae, also aus dem zweiten Aste des Trigenimus, sich an der Thränendrüse verbreiten.

Verbindungen feiner Endäste des Lacrymalis mit dem Facialis oder dem Temporalis superfacialis des dritten Astes des Trigeminus, die mehrere Autoren erwähnen, habe ich nicht weiter untersucht, da sie jedenfalls nur Juxtapositionen einzelner Fasern dieser Nerven darstellen.

Eine ganz ähnliche Anastomose, wie zwischen dem Lacrymalis und Subcutaneus malae, bilden die beiden Trochleares, der **Supratrochlearis** aus dem Frontalis und der **Infratrochlearis** aus dem Nasociliaris.

Ich habe sie nie vermisst, obgleich einige Autoren sie nur als zuweilen vorhanden erwähnen, ihr auch weiter keine Beachtung geschenkt worden ist. Die Anastomose beider Nerven stellt ebenfalls einen nach aussen convexen Bogen dar, aus welchem nach vorne eine Anzahl von Fädchen hervortreten. Das Mikroskop zeigt, dass diese Fädchen aus Fasern beider Nerven entstehen, welche sämmtlich einen peripherischen Verlauf nehmen, und sich an der Haut und Schleimhaut des inneren Augenwinkels verbreiten.

Viele Aufmerksamkeit und oftmalige Präparation habe ich der bekannten Anastomose zwischen dem zweiten Aste des Trigeminus oder vielmehr seinem Ganglion sphenopalatinum und dem Knie des Facialis durch den sogen. **N. Vidianus** zugewendet. Ich halte es für überflüssig, die oft wiederholte Geschichte dieser Anastomose hier wiederzugeben, und beschränke mich auf die Kritik derjenigen Ansichten über dieselbe, welche heut zu Tage die geltenden sind. Man weiss und lehrt, dass dieser Nerve aus zwei Fäden zusammengesetzt ist, deren einer, der sogen. N. petrosus superficialis major, das Ganglion sphenopalatinum mit dem Knie des Facialis, der andere, der N. petrosus profundus major, mit dem carotischen Geflecht des Sympathicus in Verbindung setzt. Arnold bezeichnete zuerst die Stelle, an welcher sich der Petrosus superficialis major mit dem Knie des Facialis verbindet, als ein Ganglion und nannte es Ganglion geniculi. Er entwickelte dann die Theorie, dass dieser Nerve vom Facialis zum Ganglion sphenopalatinum trete und dessen motorische Wurzel sei, während der Petrosus profundus aus dem carotischen Geflechte zu diesem Ganglion als dessen sympathische Wurzel anzusehen sei. Dieser Ansicht sind Viele gefolgt, während Andere wie Meckel I. schon früher den Petrosus superficialis für einen Zweig des zweiten Astes des Trigeminus zum Facialis hielten, und Cloquet und Hirzel, sowie unter den Neueren Hyrtl (wenigstens in den älteren Ausgaben seiner Anatomie) ihn durch den Facialis bis zur Chorda tympani verfolgt haben wollten. Endlich fehlte es auch nicht an Solchen, welche den Mittelweg zwischen diesen beiden Ansichten einschlugen und den genannten Nerven für einen zusammengesetzten, theils vom Facialis zum Ganglion sphenopalatinum, theils von diesem zu jenem tretenden, erklärten. Unter den Vertretern dieser Ansicht zeichnete sich vor Allen Beck aus (Anat. Unters. über das VII. und IX. Hirnnervenpaar pag. 32), welcher über diese doppelte Verbindung die bestimmtesten Aussagen machte und sie mit Abbildungen (Tab. X. Fig. 4 und Tab. III. Fig. 6) belegte, die keinen Zweifel übrig zu lassen schienen. Er wollte auch die vom Facialis abtretenden Fasern durch das Ganglion sphenopalatinum hindurch bis zu den Nervi palatini posteriores verfolgt, und ebenso bestimmt gesehen haben, dass die von diesem Ganglion zu dem Facialis tretenden Fasern nicht in irgend einen während seines Durchganges durch den Canalis Faloppii abtretenden Ast dieses Nerven übergehen, sondern an dem äusseren Rande dieses Nerven mit ihm durch das Foramen stylomastoideum austreten.

Ich habe diese Fragen oft wiederholt an zahlreichen Präparaten von Erwachsenen und Kindern, an frischen und mit Essigsäure behandelten Nerven, unter der Loupe mit Nadeln und bei Druck mittelst des Compressoriums untersucht, und bin dadurch zu folgendem, freilich für keine Theorie günstigen Resultate gelangt.

Der N. Vidianus stellt in seinem ganzen Verlauf, sowohl in seinem ersten Theile durch den Canalis Vidianus bis zum Abgang des Petrosus profundus major, als auch in seinem zweiten Theile, als Petrosus superficialis major, bis zum Knie des Facialis, keineswegs einen einfachen oder nur aus zwei Fäden zusammengesetzten Nerven dar, sondern überall ein Geflecht, welches in dem ersten Theil durch Vermischung der Fäden vom Petrosus superficialis major und profundus major, im zweiten Theile nur

durch Theilung und Wiedervereinigung der Fäden des letzteren dargestellt wird. Hievon konnte ich mich mit Evidenz an mit Essigsäure aufgehellten und schwach gepressten Präparaten überzeugen.

Was sodann den N. petrosus profundus betrifft, so trete ich vollkommen der Ansicht bei, dass er ein sympathischer Nerve ist, der aus dem Plexus caroticus zu dem Ganglion sphenopalatinum tritt. Man kann dieses allerdings nicht aus der Richtung seines Verlaufes und der Verbindungsweise mit seinen beiden Endpunkten schliessen; denn diese würden ebenso gut den Abgang von dem Ganglion und den Uebergang an den Sympathicus, als umgekehrt den Abgang von diesem und den Uebergang zu jenem anzunehmen gestatten. Allein die mikroskopische Beschaffenheit der Fasern dieses Profundus charakterisirt ihn ganz als einen sympathischen aus feinen Nervenröhren zusammengesetzten, mit starker Scheide umgebenen Nerven, während diejenigen des Petrosus superficialis major viel dicker und wie die anderer Hirnnerven sind.

Ueber den Ursprung und die Ableitung dieses Nervus petrosus superficialis major aber bin ich insoferne ganz im Dunklen geblieben, als ich weder zugeben kann, dass er von Fasern des Trigeminus, noch von solchen des Facialis abgeleitet werden kann, sondern nur eine Verbindung zwischen den beiden Ganglien, dem sphenopalatinum und geniculi und ihren Ganglienkugeln darstellt. Es war mir nie möglich, wie Beck angibt, seine Fasern durch die Ganglienkugeln des Gangl. sphenopalatinum hindurch bis zu irgend welchen anderen Nerven zu verfolgen, sondern dieselben verloren sich immer zwischen diesen Ganglienkugeln, ohne dass ich nach der Art meiner Untersuchung entscheiden konnte, oder zu ermittlen darauf ausging, ob sie mit diesen Ganglienkugeln in Verbindung treten. Ganz dasselbe muss ich aber auch von der Verbindung mit dem Ganglion geniculi behaupten. Der Petrosus superf. major verbindet sich mit demselben immer wenigstens mit zwei dicht aneinander liegenden Fasern, oft aber auch mit dreien, die sich alsbald in ihrem weiteren Verlauf, gegen das Gangl. sphenopalatinum hin, geflechtartig miteinander verbinden. Aber im Ganglion geniculi, das gerade an dieser Verbindungsstelle des Petrosus mit dem Facialis entwickelt ist, halte ich es für ganz unmöglich den weiteren Verlauf dieser zwischen den Ganglienkugeln sich verbreitenden Fasern zu verfolgen. Dieses ist weder gegen das Centralende des Facialis noch gegen seine Peripherie hin möglich, und ich muss die von Beck so deutlich dargestellten Abbildungen für Täuschung halten. Allerdings ist die Entscheidung dieser Frage bei einem so dicken Nerven, als der Facialis an dieser Stelle ist, sehr schwierig. Allein ich habe die Untersuchung so oft an Präparaten von Erwachsenen und Kindern und mit Essigsäure behandelten, an von der Scheide bedeckten und von derselben entblössten, an mit der Nadel zerzupften und mit dem Compressorium gequetschten, auf das Sorgfältigste ausgeführt, dass ich auf meiner Behauptung beharren muss. Die einzige Erklärung, die ich mir über die Täuschung sowohl von Hirzel und Cloquet als von Beck über einen peripherischen Verlauf des ganzen oder eines Theiles der Fasern des Petrosus im Stamm des Facialis machen kann, ist die, dass bei einem von seiner Scheide entblössten Facialis bei Anwendung von Druck sich an der äussern Seite vom Knie

ab zuweilen ein Faserbündel ablöset, welches man geneigt sein könnte, mit den in das Knie eintretenden Fasern des Petrosus in Verbindung zu setzen. Allein die genäueste Untersuchung gerade dieser Fälle überzeugte mich, dass dieses nur durch die Phantasie ausgeführt werden kann. Wie ich oben bei dem Auditorius bereits erwähnt, haben Arnold und Valentin angegeben, dass man die Fasern der äusseren Anastomose des Auditorius mit dem Facialis bis zu dem Petrosus superficialis major verfolgen könne. Allein wenn dieses auch zuweilen bis zu dem Knie des Facialis möglich ist, so muss ich doch mit Sappey, der diese Fasern von der Portio intermedia Wrisbergi ableitet, behaupten, dass sie hier sich verlieren und sich keine directe Verbindung mit den Fasern des Petrosus superf. major nachweisen lässt. Die Fasern des Petrosus verlieren sich, nochmals sei es gesagt, zwischen den auch bei schwächerer Vergrösserung recht deutlich zu erkennenden und oft etwas pigmentirten Ganglienkugeln, und lasse ich es auch hier ungewiss, ob sie sich mit ihnen verbinden oder nicht.

Der Petrosus superficialis major ist also nur eine Verbindung zwischen den zwei Ganglien; ob und wie seine Fasern mit dem Facialis oder mit dem Trigeminus oder mit beiden mittelst der Ganglien-Kugeln in Verbindung stehen, kann ich nicht sagen.

Die von dem dritten Aste des Trigeminus angegebenen Anastomosen mit dem Facialis, dem Glossopharyngeus und Hypoglossus, werde ich zweckmässiger bei diesen Nerven besprechen können.

IV. Der Nervus Facialis.

Der **Nervus Facialis** ist einer von denjenigen Hirnnerven, welcher in seinem Verlauf die meisten sogenannten Anastomosen eingeht. Ich habe bereits oben über seine scheinbare Verbindung mit dem N. acusticus in dem Porus acusticus internus gesprochen, und gezeigt, dass dieselbe eben nur eine scheinbare, durch einige Fäserchen der zu ihm gehörigen Portio intermedia Wrisbergi vermittelte ist. Ebenso habe ich auch schon ausführlich über die Verbindung des Knies des Facialis mit dem zweiten Aste des Trigeminus gesprochen und nachgewiesen, dass der N. petrosus superficialis major eine Verbindung zwischen dem Ganglion geniculi Facialis, und dem Ganglion sphenopalatinum ist, in deren Ganglienkugeln der Nerve übergeht. In gleicher Weise werde ich zeigen, dass die angebliche Nervenverbindung zwischen dem Knie des Facialis und dem Plexus tympanicus oder vielmehr dem N. petrosus superficialis minor keine solche ist, sondern nur scheinbar durch ein Gefässzweigelchen hervorgebracht wird, und davon bei dem N. Glossopharyngeus handeln.

Folgen wir dann aber dem Facialis in seinem Verlauf durch den Canalis Fallopii weiter, so ist die nächste Verbindung, welche er mit einem andern Nerven eingeht, die allbekannte mit dem N. lingualis des dritten Astes Trigemini, durch die **Chorda tympani**. Dieser Nerve hat durch seinen merkwürdigen Verlauf schon so lange die Aufmerksamkeit aller Anatomen auf sich gezogen, dass ich auch seine Geschichte als

bekannt und an vielen Orten ausführlich mitgetheilt betrachten kann. Man ist so ziemlich einstimmig der Ansicht, dass die Paukensaite ein Ast des N. Facialis ist, der sich nach seinem Verlauf durch die Trommelhöhle an den Lingualis anlegt, zum Theil in ihm selbst peripherisch verläuft, zum Theil in das Ganglion linguale eintritt, als dessen motorische Wurzel ihn Arnold bezeichnete. Cloquet, Ribes, Hirzel, Hyrtl und Andere wollten die Chorda von dem Petrosus superficialis ableiten, welcher Angabe aber Andere, namentlich Arnold und Beck, wie ich schon angegeben habe, mit Recht entgegengetreten. Letzterer will dagegen ebenso wie Valentin die Chorda in dem Stamme des Facialis nach aufwärts bis zu dessen Wurzeln verfolgt haben (l. l. p. 48), und Cusco leitet sie sogar von der Portio intermedia Wrisbergii ab. (Sappey l. l. p. 258.) Nur allein Valentin (l. l. p. 447) und Longet (l. l. p. 359) geben an, dass die Chorda bei ihrem Abgang aus dem N. Facialis nicht blos aus vom Centrum des letzteren herrührenden Fasern bestehe, sondern auch einige peripherisch in den Facialis abgehende Fasern abgebe; Valentin sagt nicht, von wo er diese Fasern ableitet; Longet lässt sie vom Lingualis ausgehen, und nennt desshalb auch die Chorda einen gemischten Nerven.

Ich habe die Abgangsstelle der Chorda vom Facialis sehr oft und genau untersucht, was wegen der Dicke des Facialis nicht so ganz leicht ist.

Man muss den Stamm des Nerven so legen, dass die Chorda von seinem Rande abtritt, und wenn man ihn dann nach Aufhellung seiner Scheide, durch Essigsäure oder noch besser nach vorsichtiger Abstreifung der durch die Essigsäure contrahirten und gelatinös gewordenen Scheide vorsichtig presst, so wird man sich überzeugen: erstens, dass allerdings der bei weitem grösste Theil seiner Fasern aus dem Stamme des Facialis hervortritt; zweitens, dass es ein unmögliches Unternehmen ist, diese Fasern isolirt in dem Stamm des Facialis weit nach aufwärts, etwa gar bis zum Petrosus superficialis major oder bis zu den Wurzeln des Facialis zu verfolgen, weil sich die Bündel des Facialis, wie auch Sappey ganz richtig angibt, in ihrem Verlauf überall netzförmig miteinander verbinden; sowie dass drittens allerdings in vielen, aber nicht in allen Fällen, ein kleiner Theil der Fasern der Chorda sich an ihrer Abgangsstelle peripherisch in den Stamm des Facialis wenden und in diesen übergehen. Wohin sie sich wenden, kann ich nicht sagen; allein die Thatsache steht unzweifelhaft fest. Ausserdem will ich hier noch erwähnen, dass ich in vielen Fällen dicht neben der Abgangsstelle der Chorda vom Facialis, aus dessen centralen Ende noch ein anderes feines Fädchen ganz deutlich abgehen sah, dessen so viel ich weiss, Niemand Erwähnung thut, dessen peripherischen Verlauf ich aber auch nicht angeben kann, da es zu dessen Ermittelung viel zu fein ist.

Fragen wir nun, wo diese aus der Chorda peripherisch in den Facialis übergehenden Fasern herrühren, so haben wir uns zu der Beantwortung dieser Frage zunächst an ihren Verlauf und dann an ihre Verbindung mit dem Lingualis zu halten. Was ersteren betrifft, so haben zwar mehrere Anatomen von der Chorda sowohl während ihres Durchganges durch die Trommelhöhle, als nach ihrem Austritt aus derselben, Fädchen abgehen sehen wollen, z. B. Caldani, Langenbeck, Bock, Hirzel auch

Valentin an den Tensor und Laxator tympani; allein ich habe mit Anderen Nichts davon wahrnehmen können. Weiterhin aber haben, soviel ich weiss, zuerst Krause (Anatomie II. p. 1135), dann auch Valentin (l. l. p. 446), Cusco, Hirschfeld und Sappey (l. l. p. 258) ein Fädchen aus dem Ganglion oticum sich zuweilen mit der Chorda verbinden sehen, welche also vielleicht central in die Chorda und sodann peripherisch in den Facialis übertreten könnten; diese also vielleicht vom Ganglion oticum oder von dem dritten Aste des Trigeminus herrühren.

Die Untersuchung dieser Frage ist mit grossen Schwierigkeiten verknüpft, da die genannten Fädchen aus dem Ganglion oticum ausserordentlich fein sind, und das Ganglion mit seiner Umgebung sehr schwer auf Fragen so delicater Natur zu untersuchen ist. Dennoch habe ich immer mehrere Fädchen aus demselben in die Chorda und unter denselben auch einige in der Richtung gegen den Stamm derselben hineintreten sehen, die sich also gegen den Facialis hinziehen und peripherisch in denselben übertreten können. Diese Verbindungsfädchen zwischen dem Ganglion oticum und der Chorda stellen meist ein kleines Geflecht dar, in welchem Ganglienkugeln eingestreut sind. Dasselbe kann ich aber nicht von Fasern des Lingualis sagen. Bei der wechselseitigen Verbindung dieses Nerven mit der Chorda tauschen sich ihre Fasern nur in peripherischer Richtung aus; allein der fast ebenso allgemeinen Angabe, dass man die Fasern der Chorda bis zum Ganglion linguale verfolgen könne, muss ich mit Sappey widersprechen. Die Bündel des Facialis bilden mit denen der Chorda im weitern Verlauf ein so complicirtes netzförmiges Geflecht, dass ich diese Angabe für anatomisch unberechtigt erklären muss, wenn sich gleich vielleicht physiologische Thatsachen anführen lassen, dass die Chorda Antheil an dem Ganglion linguale und den aus demselben austretenden Nerven hat.

Ich komme nun zu der Anastomose des N. Facialis mit dem in Betreff seines Entdeckers einst so heftig bestrittenen **N. auricularis Vagi**. Nach Arnold, der diesen letzteren Nerven jedenfalls zuerst genauer beschrieb, entspringt derselbe sowohl aus dem Ganglion jugulare nervi Vagi als auch mit einer dünnen Wurzel vom Glossopharyngeus, läuft dann quer durch die Fossa jugularis und dann durch eine Oeffnung an der hinteren Wand dieser Grube in den Canalis Fallopii, kreuzt sich hier mit dem N. Facialis, verbindet sich mit ihm durch ein auf- und ein abwärts steigendes Fädchen, und begibt sich in einen Canaliculus mastoideus, in welchem er sich in zwei Aeste spaltet, von denen der eine sich mit dem R. auricularis profundus Nervi Facialis verbindet, der andere sich an der Haut hinter dem Ohre verzweigt. Arnold schrieb dieser Verbindung des N. auricularis Vagi mit dem Facialis, die Sensibilität des Letzteren zu, die man an ihm schon bei seinem Austritt aus dem Foramen stylomastoideum bemerkt. Wohin sich das von dem N. Facialis herabsteigende und mit dem Auricularis verbindende Fädchen wendet, und in welcher Richtung diese Verbindung erfolgt, davon sagt Arnold Nichts.

Diesen Angaben Arnold's sind die Meisten seiner Nachfolger beigetreten. Beck dagegen läugnet den Uebergang von Fasern des Auricularis zum Facialis und

behauptet, dass beide Verbindungsfädchen vom Facialis zum Auricularis gingen (l. l. p. 50), welche apodictische Annahme Arnold ohne Werth nennt, ein Ausspruch, dem man wenigstens in soferne Recht geben muss, als Beck nicht sagt, wohin sich denn nach ihrer Verbindung mit dem Auricularis jene Fasern des Facialis wenden. Indessen erwähnt auch Longet (l. l. p. 206 und p. 360) nur dieser Verbindung vom Facialis zum Auricularis, nennt letzteren desshalb einen gemischten Nerven, ebenfalls indessen ohne anzugeben, wohin diese Fädchen vom Facialis gelangen sollen. Wesentlich verschieden von diesen Angaben stellt Sappey das Verhalten dar (l. l. p. 259, p. 287, p. 279 u. Fig. 220 p. 300). Nach diesem ist der Stamm des Auricularis Vagi aus zwei Nerven zusammengesetzt: einem welcher vom Gangl. jug. nervi Vagi ausgeht und den von Arnold beschriebenen Verlauf einhält, auch mit dem Facialis anastomosirt, sich aber auch noch am Trommelfell verbreitet; und einem, welcher vom Facialis ausgeht, und rückwärts zum Ganglion jugulare nervi Vagi geht. In der citirten Abbildung lässt er ausserdem von dem Stamme des Auricularis auch noch einen Zweig zum Ganglion petrosum Glossopharyngei gehen. Endlich beschreibt er sowohl beim Facialis als Glossopharyngeus eine Anastomose zwischen diesen beiden Nerven, welche zwar oft fehlen soll, aber wenn sie sich findet, von ersterem gleich nach seinem Austritt aus dem Foramen stylomastoideum zum Glossopharyngeus unterhalb des Ganglion petrosum sich begeben soll. Ich erwähne derselben hier desshalb, weil andererseits Sappey des Ursprungs des Auricularis vom Glossopharyngeus nicht erwähnt.

Ich gestehe, dass mir die Präparation und Untersuchung dieser Nervenparthie sehr viele Mühe gemacht hat, und ich trotz häufiger Wiederholung über manche Punkte nicht ganz ins Reine gekommen bin, sei es eben wegen der sich darbietenden Schwierigkeiten, sei es, wie ich glaube, wegen vorkommender Verschiedenheit des Verhaltens des Auricularis Vagi bei verschiedenen Individuen.

Was zuerst den Ursprung des Auricularis N. Vagi betrifft, den wir wegen der Richtung des Verlaufes der ihn zusammensetzenden Fädchen kennen müssen, so entspringt derselbe wie Arnold angegeben, sowohl vom Vagus als vom Glossopharyngeus. Der Ursprung vom Vagus leitet sich immer von einem oder mehreren aus dem Ganglion jugulare hervortretenden Nervenbündel ab, und ist grösstentheils central, d. h. die Fasern kommen vom Vagus. Der Ursprung vom Glossopharyngeus ist schwieriger zu untersuchen. Er entwickelt sich oberhalb des Ganglion petrosum und unterhalb des Ganglion jugulare dieses Nerven, also zwischen beiden. Auch die Fäden dieser Wurzel vom Glossopharyngeus kommen grösstentheils central, gehen also vom Glossopharyngeus zum Auricularis Vagi. Allein sowohl an dem Vagus als an dem Glossopharyngeus habe ich mehreremals auch Fasern dieser Wurzel des Auricularis sich peripherisch wenden, also aus diesem Nerven in jene übergehen sehen, und wenn ich dieses nicht sah, so ist es bei der Schwierigkeit der Untersuchung wahrscheinlich, dass ich diese Fäserchen übersah, oder sie bei der Präparation abgerissen waren. Ausserdem zeigt aber überhaupt der Ursprung von dem Glossopharyngeus mancherlei Abweichungen. Wie ich glaube behaupten zu müssen, fehlt er zuweilen ganz, oder ist auch vielleicht ausserordentlich

fein. Sodann gestaltet sich die Sache zuweilen auch so, dass der betreffende Faden des Glossopharyngeus sich nicht direct mit der Wurzel vom Vagus verbindet, sondern sich mit dem Bündel dieses letzteren Nerven vereinigt, von welchem jene Wurzel des Auricularis abgeht, also eigentlich eine Anastomose zwischen Glossopharyngeus und Vagus darstellt, deren Fasern aber wahrscheinlich in der Wurzel des letzteren zum Auricularis wieder abtreten.

Der Verlauf des Nerven in der Fossa jugularis ist sodann verhältnissmässig leicht darzustellen, namentlich wenn diese Grube, wie meist auf der rechten Seite, weit ist. Ich habe mehreremale, aber nicht immer, bestimmt erkennen können, dass der Nerve hier aus 2 Fäden bestand, die aber niemals in ihrem ganzen Verlauf, sondern nur stellenweis von einander getrennt waren.

Der Eintritt des Nerven in den Canalis Faloppii, die Erhaltung seiner Verbindung mit dem Facialis, und ganz vorzüglich seines weiteren Verlaufes durch den sogen. Canaliculus mastoideus sind ganz besonders schwierig darzustellen und zu untersuchen. Die Verbindung mit dem Facialis erfolgt keineswegs durch so deutliche, starke und lange Fäden, wie man nach den Abbildungen von Arnold, Beck u. A. glauben sollte. Vielmehr legt sich der Stamm des Auricularis ganz dicht an den Facialis an, ja geht selbst durch dessen Scheide hindurch und die Verbindungsfäden mit dem Facialis liegen ganz innerhalb dieser Scheide und sind so fein, dass man sie erst nach Aufhellung der Scheide durch Essigsäure und unter der Loupe bei durchfallendem Lichte und meist auch erst unter Zuhilfenahme der Compression erkennen kann.

Constant sah ich nun dabei, dass von dem hintern Rande des N. Facialis ein Fädchen herabtritt und sich nach rückwärts an den Auricularis anlegt, also von jenem zu diesem geht. Dieses Fädchen scheinen nun auch alle gesehen zu haben, und es ist Longet's und Sappey's Rameau anastomotique du facial au pneumogastrique. Allein Niemand äussert sich darüber, wohin sich dieser Zweig des Facialis peripherisch wenden soll. Er könnte in das Ganglion jugulare nervi Vagi oder Glossopharyngei übergehen, und etwa eine Verbindung dieser Ganglien mit dem Facialis darstellen. Wenn ich aber richtig gesehen habe, dass der Ursprung des Auricularis vom Glossopharyngeus und Vagus auch peripherisch verlaufende Fasern besitzt, so würde das in Rede stehende Fädchen von Facialis in diesen Nerven auch peripherisch verlaufen können. Wahrscheinlich bezieht sich nun auch hierauf die zuweilen erkennbare Zusammensetzung des Stammes des Auricularis während seines Verlaufes durch die Fossa jugularis aus 2 Fäden, und Sappey hat in dieser Weise ganz Recht, dass derselbe aus 2 in entgegengesetzter Richtung verlaufenden Nerven zusammengesetzt ist.

Wie verhält es sich nun aber mit der zweiten Verbindung des Auricularis mit dem Facialis, mit der abwärts vom Auricularis zum Facialis abgehenden? Soviel ist gewiss, auch sie ist zuweilen vorhanden; ich habe sie einigemale ganz bestimmt gesehen, so also dass wenn der Auricularis den Facialis erreicht hatte, er sich in drei Aeste zu theilen schien, einen nach aufwärts zum Facialis tretenden, den so eben beschriebenen, einen nach abwärts gehenden, und einen mittleren über den Facialis herübergehenden,

die Fortsetzung des Stammes in den Canaliculus mastoideus. Allein diese zweite absteigende Verbindung zum Facialis scheint mir nur selten vorhanden zu sein; ich habe sie meistens vermisst, wohl aber gesehen, wodurch es wohl veranlasst worden sein kann, dass Einige wie z. B. Arnold sie als regelmässig ansehen. Es kommt nämlich vor, dass der Auricularis anstatt sich erst nach seinem Durchgang durch den Canalis Fallopii in zwei Endäste zu spalten, wie Arnold angibt, dieses schon vor dem Eintritt in den Canalis Fallopii geschieht. Der obere Ast geht dann gradeaus über den Facialis, nimmt den vom Facialis herabsteigenden und nach rückwärts laufenden Faden auf und geht durch den Canaliculus mastoideus hinter das Ohr. Der untere Ast aber wendet sich schräg nach abwärts und geht schräg über den Facialis in dessen Scheide herüber und ist der zweite Endast des Auricularis, der sich ausserhalb des Foramen stylomastoideum mit dem N. auricularis Facialis profundus verbindet. Diesen kann man nun sehr leicht für die vom Auricularis zum Facialis herabsteigende Anastomose halten, und gewiss ist dieses öfters geschehen, weil man diesen sehr feinen Nerven nicht leicht jenseits des Canalis Fallopii weiter verfolgen kann.

Ich glaube aber auch noch behaupten zu müssen, dass sich der Auricularis Vagi zuweilen ganz mit dem Facialis verbindet, und in seinem Stamm peripherisch verläuft, um alsdann wahrscheinlich in dem N. auricularis profundus des Facialis wieder von demselben abzugehen. Denn ich habe nicht nur mehreremale ganz vergeblich die Fortsetzung des Auricularis durch einen Canaliculus mastoideus aufzufinden versucht, sondern diesen Uebergang des Auricularis in die Bahn des Facialis selbst nach Abziehen der Scheide des Nerven deutlich gesehen.

Aber auch die Möglichkeit des umgekehrten Falles glaube ich vertreten zu können, nämlich dass der Auricularis Vagi sich gar nicht mit dem Facialis verbindet, weder durch ein abwärts noch aufwärts gerichteten Faden. Ich habe ihn ziemlich stark entwickelt und in zwei Fäden getheilt in die Scheide des Facialis eingeschlossen, über denselben quer herübergehen sehen, ohne auch bei der genauesten Beachtung und nach Aufhellung der Theile durch Essigsäure und Spalten derselben und vorsichtigen Abziehen unter der Loupe einen Verbindungsfaden sehen zu können.

Vielleicht wird es Bedenken erregen, wenn ich zuletzt selbst auch ausspreche, dass der R. Auricularis Vagi zuweilen ganz fehlt. Allein ich habe durch sehr häufige Präparation mich in seiner Darstellung und Verfolgung so geübt, und in der Fossa jugularis wenigstens ist seine Auffindung so leicht, dass mir ein Uebersehen kaum denkbar ist; es sei denn, dass er bis zu einem äusserst feinen Fädchen sich reduciren könnte.

Von den Verbindungen, welche der N. Facialis nach seinem Austritt aus dem Foramen stylomastoideum, theils mit Fäden des zweiten und dritten Astes des Trigeminus, theils mit den Halsnerven eingeht, habe ich nur noch die Anastomose zwischen dem **Temporalis superficialis** des dritten Astes des Trigeminus und den Zweigen des Facialis unterhalb und vor dem äusseren Gehörgange genauer untersucht. Sie wird durch mehrere starke Zweige beider Nerven vermittelt und nur wenige Anatomen (wie

z. B. Arnold l. l. p. 871) äussern sich bestimmt darüber, in welchem Sinne die Verbindung beider Nerven erfolgt; obgleich die meisten anzunehmen scheinen, dass durch diese Anastomose dem Facialis sensitive Fasern des Temporalis superficialis zugeführt werden. In der That ist dieses und zwar ausschliesslich der Fall. Zwei bis vier Aeste des Temporalis superficialis legen sich an die Verzweigungen des Facialis an, und gehen, wenn auch nicht ganz und alle, doch grösstentheils in die Scheiden derselben über, um sich mit ihnen peripherisch zu verbreiten. Das Umgekehrte, Uebergang von Fasern des Facialis in die Bahn des Temporalis, ist niemals der Fall.

Ebenso verhält es sich an den Verbindungsstellen des Facialis mit dem Infraorbitalis vom zweiten, und Mentalis vom dritten Aste des Trigeminus, sowie endlich mit Zweigen der obern Halsnerven. Ueberall legen sich die Fasern der beiderseitigen Nerven in einzelnen Zweigen aneinander und verbreiten sich peripherisch an der Haut und den Muskeln.

Endlich die von den meisten Anatomen; wenn auch nicht als beständig angegebene Anastomose zwischen dem **Ramus digastricus** des Facialis, und dem gleichnamigen Aste des **Glossopharyngeus** enthält scheinbar einen bogenförmigen Uebergang von Fasern des einen Nerven in den anderen; allein man überzeugt sich meist bald, dass die beiden scheinbar von einander fliessenden Aeste sich jeder gewöhnlich in zwei Zweige theilen, die sich wechselweise dicht aneinander legen, dann aber peripherisch weiter gehen. Zuweilen aber ist die Sache nicht so einfach und die Anastomose ohne Ende scheint entschieden gegeben zu sein. Unzweifelhaft findet man dann aber höher oben von den Stämmen in centraler Richtung peripherisch abgehende Zweige, wie z. B. in Fig. 65 wenigstens auf der einen Seite den vom Facialis abgehenden Ast.

V. Der Nervus Glossopharyngeus.

Indem ich mich zu diesem Nerven wende, ist es vorzüglich nur sein R. tympanicus, und seine unter dem Namen der Jacobsonschen bekannte Anastomose mit mehreren Nerven auf der inneren Wand der Trommelhöhle, mit der ich mich vorzugsweise beschäftigt habe. Allerdings geht der Glossopharyngeus gleich bei und nach seinem Austritt aus dem Foramen jugulare meist auch eine Verbindung mit seinem Nachbar, mit dem Vagus, ein. Der dieselbe vermittlende Faden tritt meist aus dem Ganglion petrosum hervor, ist aber nur ganz kurz und schien mir vom Glossopharyngeus zum Vagus zu gehen. Es finden sich zuweilen auch noch weiter abwärts Verbindungsfädchen zwischen beiden Nerven, aber nur selten, und sie haben desshalb wohl keine besondere Bedeutung. Ebenso beobachtet man häufig eine Anastomose zwischen dem Ramus pharyngeus Glossopharyngei und dem gleichnamigen Aste des Vagus, die man dem äussern Anscheine nach sogar für eine der sogenannten ohne Ende halten könnte. Allein bei genauerer Untersuchung löset sie sich immer, als ein durch das

Aneinanderlegen der gegenseitigen Zweige beider Nerven entstandenes Geflecht auf, aus welchen die peripherischen Verzweigungen hervorgehen.

Eine sehr bekannte und viel bearbeitete Anastomose ist aber die erwähnte Jacobsonsche des R. tympanicus des Glossopharyngeus.

Ich glaube mich auch bei ihr einer ausführlicheren Wiedergabe der Geschichte ihrer Entdeckung und Behandlung enthalten zu sollen, da dieselbe schon öfter und namentlich von Beck in seiner Schrift über das VII. und IX. Hirnnervenpaar sehr ausführlich gegeben worden ist. Ich begnüge mich, die hauptsächlich über diese Nervenverbindung aufgestellten Ansichten, wie sie noch jetzt gelehrt werden, anzuführen, um daran die Resultate meiner Untersuchungen anzuknüpfen. Und da dürften es vorzüglich wohl nur zwei Lehren sein, die hier zu berücksichtigen sind.

Die Eine ist die von Arnold, der auch Beck beigetreten ist. Nach diesen Beobachtern ist die genannte Nervenausbreitung eigentlich nur aus den Verzweigungen des aus dem Ganglion petrosum hervortretenden und in die Trommelhöhle eindringenden Nervus tympanicus zusammengesetzt. Derselbe sendet ausser einem oder mehreren Zweigen in die Eustachische Ohrtrompete und zur Fenestra ovalis und den Zellen des Zitzenfortsatzes einen oder zwei Faden, die Nervi profundi minores, durch kleine Oeffnungen an der vordern Wand der Trommelhöhle in den carotischen Kanal, um sich hier mit dem carotischen Nerven zu verbinden. Die eigentliche Fortsetzung des Nerven, sein Endast, steigt in einer Knochenrinne des Promontorium nach aufwärts und gelangt durch ein eigenes Kanälchen zwischen dem Fallopischen Kanal und dem Sulcus tensoris tympani in die Schädelhöhle auf die obere Fläche des Felsenbeins, läuft nach aussen und vorn von dem Petrosus superficialis major und gelangt durch ein kleines Loch zwischen Foramen spinosum und ovale zum Ganglion oticum an der hinteren Fläche des dritten Astes des Trigeminus. Arnold, der diesen Faden entdeckte, nannte ihn den Petrosus superficialis minor, und betrachtete ihn als die lange oder sensitive Wurzel des genannten Ganglions, die also vom Glossopharyngeus geliefert werde.

Wesentlich verschieden hievon ist die Auffassung der Verhältnisse von Krause, Valentin, Hyrtl und Anderen. Nach der Ansicht Dieser entwickelt sich auf dem Promontorium der Trommelhöhle eine wirkliche Anastomose, die einerseits durch den N. tympanicus vom Glossopharyngeus, sodann durch sympathische Fäden aus dem Canalis caroticus, die sogenannte Petrosi profundi minores, sowie endlich durch einen vom Ganglion oticum ausgehenden und in die Trommelhöhle eindringenden Nerven, dem Petrosus superficialis minor, gebildet wird. Aus dieser Anastomose entwickeln sich dann in nicht näher angegebner Weise Fäden zur Fenestra ovalis, den Zellen des Processus mastoideus und der Tuba Eustachii.

Ausserdem wird noch fast von allen Autoren einstimmig angegeben, dass vom Petrosus superficialis minor, da, wo er zwischen dem Canalis Fallopii und dem Sulcus tensoris tympani verläuft, ein Verbindungsfädchen zu dem Knie des Facialis hingehe, welches Einige vom Petrosus superficialis minor zum Facialis, Andere von letzterem zu ersterem treten lassen; ja Longet, der sich letzterer Ansicht anschliesst, hält

dieses vom Facialis ausgehende Fädchen für die motorische Wurzel des Ganglion oticum. Nur allein Beck hat bis jetzt die Existenz lieses Fädchen bestritten und dasselbe für eine kleine Arterie erklärt.

Bekanntlich gehört die Präparation dieser Nervenparthie zu den schwierigeren. Die Nerven sind fein und laufen grösstentheils durch Knochenkanälchen oder in Knochenrinnen und sind daher schwer herauszubringen, obgleich ein Theil derselben leicht, besonders auf der inneren Wand der Trommelhöhle nach Betupfen mit Essigsäure, zu sehen ist. Dennoch ist es mir durch oftmalige Präparation gelungen, dieselbe unverletzt herauszubringen, und durch Behandlung der durch die Essigsäure aufgeklärten Nerven unter dem Compressorium und bei stärkerer Vergrösserung mittelst des Mikroskops, ihr Verhalten in den meisten Hinsichten genau, und wie ich glaube, genauer als meine Vorgänger zu analysiren.

Was darnach zunächst den Ursprung des N. tympanicus von dem Ganglion petrosum Nervi Glossopharyngei betrifft, so entspringen zwar die meisten Fasern desselben unzweifelhaft aus dem Ganglion, lassen sich nicht bis zu den Fasern des Glossopharyngeus verfolgen und stehen wahrscheinlich mit den Ganglienkugeln in Verbindung. Allein in mehreren Fällen sah ich doch auch ganz bestimmt einen Theil der Fasern nicht mit dem Ganglion in Verbindung treten, sondern sich in den peripherischen Theil des Glossopharyngeus einsenken und nach der Richtung ihres Eintrittes in diesem Nerven peripherisch weiterlaufen. Es kommt noch ferner zuweilen vor, dass der Stamm des N. tympanicus doppelt ist. Seine zwei Fäden liegen zwar dicht beieinander, sind aber doch deutlich von einander getrennt und sind wahrscheinlich auch verschiedener Abkunft, wie sich aus dem Weiteren ergeben wird.

Rücksichtlich des Ursprunges des N. petrosus superficialis minor vom Ganglion oticum war es mir nicht möglich, etwas anderes zu ermitteln, als dass die Fasern desselben sich zwischen den Ganglienkugeln des Ganglion verlieren, und nicht bis zu irgend einem Zweige des dritten Astes des Trigeminus verfolgen lassen.

Sodann ergab sich als ganz gewiss, dass dieser ganze Plexus tympanicus sich keineswegs als eine blosse Verzweigung des N. tympanicus Glossopharyngei im Sinne Arnold's und Beck's auffassen lässt. Vielmehr haben Diejenigen Recht, welche den genannten Plexus als aus Fasern des Tympanicus, des Petrosus superficialis minor und sympathischen Fäden aus dem carotischen Geflechte zusammengesetzt, betrachten. Über die Art und Weise, wie sich diese drei Nerven in die Bildung des Plexus und seiner einzelnen Fäden theilen, ist es um so schwieriger etwas auszusagen, als diese Verbreitungsweise bei verschiedenen Individuen eine verschiedene ist. Doch glaube ich Folgendes ermittelt zu haben. Der N. tympanicus ist immer der stärkste Nerve des in Rede stehenden Geflechtes; er schickt bald nach seinem Eintritt in die Trommelhöhle ein Aestchen zu der Fenestra rotunda und den Cellulae mastoideae. Sodann nimmt er immer Antheil an der Bildung der Fäden zur Tuba Eustachii und endlich, was mir besonders wichtig zu sein scheint, gelangt auch ein Theil seiner Fasern in dem Petrosus superficialis minor bis zu dem Ganglion oticum und stellt somit eine Verbindung

zwischen diesem Ganglion und dem Ganglion petrosum nervi Glossopharyngei dar. Es lässt sich natürlich direct nicht entscheiden, ob diese vom Ganglion oticum zum Ganglion petrosum sich erstreckenden Fasern dem Tympanicus oder dem Petrosus superf. minor oder beiden angehören; allein aus der Dicke des Stammes des Tympanicus und der in der Trommelhöhle von ihm abgehenden Zweige schliesse ich, dass jedenfalls ein Theil seiner Fasern übrig bleibt und die Verbindung zwischen den beiden Ganglien bildet.

Die aus dem Geflecht zur Tuba Eustachii tretenden Nerven, deren Zahl und Anordnung verschieden ist, werden immer sowohl aus Fasern des Tympanicus als auch des Petrosus superficialis minor, als endlich wenigstens in einigen Fällen sicher aus von der Carotis her eintretenden sympathischen Fasern gebildet, wodurch eben grade bei der Bildung dieser Nerven für die Eustachische Trompete ein sehr zusammengesetztes Geflecht entsteht. Ich habe indessen wenigstens mehreremale mit aller Sicherheit die sympathischen Fasern des sogenannten Petrosus profundus minor bogenförmig in die zur Tuba Eustachii aus dem Tympanicus hintretenden Nerven übergehen sehen. Dagegen kann ich nicht mit gleicher Sicherheit sagen, ob von diesen sympathischen Fasern auch noch welche in die anderen Bahnen des Plexus übergehen, oder umgekehrt, aus dem Tympanicus oder dem Petrosus superficialis minor Fäden in den carotischen Kanal eindringen, um sich hier mit dem carotischen Geflecht in Verbindung zu setzen. Das Verhalten dieser carotischen Nerven zeigte sich mir überhaupt als sehr wechselnd und verschieden und keineswegs konnte ich immer wie Arnold und Andere einen oberen und einen unteren, einen R. carot.-tymp. inferior und einen superior oder Petrosus prof. minor auffinden. Ich muss dieses für individuelle Verschiedenheiten halten, da mir nach der Art der Präparation und Untersuchung meiner Präparate selbst abgerissene kleine Fäserchen nicht wohl entgehen konnten.

Der Nerve zum ovalen Fenster der Trommelhöhle schien mir vorzugsweise dem Petrosus superf. minor anzugehören; allein über diese seine Abstammung blieb ich um so zweifelhafter, da ich an der Stelle seines Abganges meist schon ziemlich hoch oben in der Trommelhöhle und wo der Petrosus superf. minor sich nach seinem Eintritt in die Trommelhöhle fast rechtwinklich umbiegt, **ein kleines mikroskopisches Ganglion** gefunden habe.

Ich machte diese Beobachtung, ohne etwas davon zu wissen, ob Andere vor mir etwas Aehnliches gesehen hätten, da in keinem unserer Lehr- und Handbücher von Ganglien an dem Nervus tympanicus die Rede ist, ausser von Valentin (Müllers Archiv 1840 p. 287 und Nervenlehre p. 471), welcher ein kleines Ganglion oder eine gangliöse Anschwellung am Stamme des Tympanicus, wo derselbe durch den Canaliculus tympanicus in die Trommelhöhle dringt, gesehen haben will, welche Angabe auch von Krause aufgenommen worden ist. Allein ich fand, dass dieselbe irrig ist, wie auch schon Beck (l. l. p. 60) angegeben hat, und dass an der genannten Stelle sich nie ein Ganglion oder auch nur Ganglienkugeln im Verlaufe des Tympanicus finden. Erst später wurde ich auf Pappenheims Geweblehre des Gehörorganes aufmerksam,

in welcher sich unter einer bunten Masse der wunderbarsten Angaben über das Verhalten der Nerven der Trommelhöhle, pag. 60, auch die Angabe findet, dass beim Ochsen, der sogenannte untere Ast des Tympanicus, welcher sich zur Membran des ovalen Fensters begeben soll, ein kleines Ganglion besitzt, welches aus wenigen aber grossen Ganglienkugeln besteht. . . . . Die Ganglienkugeln (heisst es weiter) sind in ziemlich feste Scheiden eingeschlossen, ausserdem von Nerven umgeben; das Ganglion sitzt blos auf; die röthliche kleine Punktmasse, welche auch in anderen Ganglienkugeln angetroffen wird, kommt hier ebenfalls vor; die Ganglien sind oval bis rund; der Ast des N. Jacobsonii zum Facialis enthält ebenfalls sogar mehr Ganglienkugeln etc., ja noch andere Nerven, so wie endlich der Stamm des jakobssonschen Nerven enthalten nach Pappenheim sämmtlich viele Ganglienkugeln.

Wahrscheinlich sind diese Angaben die Quelle, nach welcher Kölliker in seiner Geweblehre 4. Aufl. p. 351 sagt: „Seine (des N. Glossopharyngeus) Endausbreitung enthält in der Paukenhöhle und Zunge kleine Ganglien; und p. 692: Ihre (der Nerven der Trommelhöhle) Endigungen sind unbekannt; dagegen weiss man, dass der N. tympanicus viele grosse isolirte und in kleinen Knötchen beisammenliegende Ganglienzellen besitzt.«

Ich kann diesen Angaben nur insoferne beitreten, als ich, wie gesagt, an dem Nerven für die Fenestra ovalis in der Regel ein kleines Ganglion, und einmal ein solches auch im Verlaufe des N. petrosus superficialis major gefunden habe. Die übrigen Nerven dieses Plexus tympanicus besitzen wenigstens beim Menschen nirgends Ganglienkugeln. Sehr auffallend muss es erscheinen, dass Pappenheim auch an dem Ast des N. Jacobsonii zum Facialis Ganglienkugeln gesehen haben will, der, wie ich sogleich zeigen werde, gar nicht existirt.

Endlich bleibt mir nämlich noch die Mittheilung meiner Beobachtung über das von vielen Autoren angegebene Verbindungsfädchen zwischen dem Knie des Facialis und dem Petrosus superf. minor übrig, da wo letzterer in die Trommelhöhle sich herabsenkt. Nach vielmaler und oft wiederholter Untersuchung dieser Stelle muss ich mich für Beck's Aussage erklären. Zwischen dem Petrosus superf. major und minor verläuft eine kleine Arterie und Vene, welche sich gerade da, wo sich der Petr. superf. umbiegt, um in die Trommelhöhle hinabzusteigen, in etwas verschiedener Weise in mehrere kleine Zweige spaltet, deren einer meist mit dem Petrosus superf. minor in die Trommelhöhle herabsteigt, ein anderer nach dem Knie des Facialis hingeht, und sich an dieses und peripherisch an den Stamm des Facialis dicht anlegt. Diese Gefässanordnung simulirt auf das täuschendste eine Anastomose zwischen dem Knie des Facialis und dem Petrosus superf. minor. Allein nicht nur die mikroskopische Diagn[ose] dieses scheinbaren Fädchen selbst, sondern ebenso die sorgfältige Unt[ersuchung] ganzen Knies des Facialis und ebenso der betreffenden Stelle des Pe[trosus] zeigen, dass sich hier nirgends ein Nervenfädchen findet. D[ieses] Ueberzeugung nach aus der Anatomie zu streichen

Longet's Theorie über die motorische Wurzel des Ganglion oticum darauf zu stützen. Uebrigens hat sich auch schon Arnold zweifelhaft über diese Nervenverbindung ausgedrückt. Anat. II. p. 868—910.

VI. Der Nervus Vagus und Accessorius Willisii.

So ausgedehnt auch das Verbreitungsgebiet und so zahlreich die Verbindungen sind, welche der **Nervus Vagus** in seinen Zweigen mit Rückenmarks- und sympathischen Nerven eingeht, so besitzt er doch nur wenige bedeutende Anastomosen mit anderen Hirnnerven, deren Beleuchtung zu meiner Aufgabe gehören würde. Nach seinem Austritt aus dem Foramen jugulare steht er durch kurze Fäden mit seinen Nachbaren, dem Glossopharyngeus, Accessorius Willisii und dem Hypoglossus in Verbindung, von welchen ich derer mit dem Glossopharyngeus schon Erwähnung gethan habe, und der übrigen noch thun werde. Den interessanten Ramus auricularis Vagi und seine Verbindung mit dem Facialis habe ich ebenfalls bereits abgehandelt. Ich kann mich also sogleich zu dem eng mit ihm vereinigten und desshalb früher ganz zu ihm gerechneten Accessorius wenden.

Dass der **N. Accessorius Willisii** während seines Verlaufes in dem Wirbelkanal zuweilen mit den hintern Wurzeln des zweiten und häufiger des ersten Halsnerven in Verbindung steht, ist eine längst bekannte Sache, die vor einigen 30 Jahren durch die von Scarpa, Arnold und Th. L. W. Bischoff aufgestellte Theorie über die rein motorische Natur des Accessorius eine besondere Bedeutung erhielt, und zu vielfacher genauerer Untersuchung dieser Verbindung Veranlassung gab. J. C. Mayer (Acta nat. Curios, V. XVI. P. II. p. 784. 1833) beschrieb acht Varietäten des Ursprunges der hintern Wurzel des ersten Halsnerven und ihrer Verbindung mit dem Accessorius, worunter auch eine, in welcher diese hintere Wurzel ganz fehlte und erst höher oben ein Faden des Accessorius rückwärts zum Ersatz dieser hinteren Wurzel durch das Foramen intervertebrale primum hindurch trat. J. Müller beschrieb einen ähnlichen [illegible] (Archiv f. Anat. 1824. p. 12). Ebenso beschrieben dieselben sowie vorzüglich [illegible] (Med. Jahrb. d. österr. Monarchie. Neueste Folge. Bd. X. p. 445) kleine [illegible] welche an den Wurzeln oder selbst am Stamme des Accessorius vorkommen [illegible] ebenfalls für widersprechend mit seiner rein motorischen Natur hielt. [illegible] Bischoff schon vor diesen neueren Beobachtungen in seiner [illegible] Accessorii Anat. et Phys. p. 12. 1832 erwähnt, dass diese [illegible] Wurzel des ersten Halsnerven mit dem Accessorius nur [illegible] betr[illegible] wohl i[illegible] an den Accessorius [illegible] Sc[illegible] aber wieder verlie[illegible] [illegible] e sich auch [illegible] [illegible]. 182) und [illegible] [illegible]treu [illegible]

einer mit dem Accessorius verbundenen Wurzel oder an dessen Stamm, so ist dasselbe das der hintern Wurzel überhaupt angehörige Ganglion, welches in diesen Fällen nur innerhalb der Dura mater liegt.

Indessen hatte Müller doch seinen Fall im Jahresbericht für 1836 Archiv 1837. p. 279 so beschrieben, dass diese Erklärung der genannten Anastomose kaum ausreichend genannt werden konnte. Es fehlte nicht nur die hintere Wurzel des ersten Halsnerven ganz, und wurde weiter oben, mit einem kleinen Ganglion versehen, vom Accessorius abgegeben, sondern Müller überzeugte sich auch bei genauer Analyse des Abganges dieser Wurzel aus dem Stamme des Accessorius, dass dieselbe aus zwei Fascikeln, einem von unten herauf und einem zweiten von oben, vom Stamme des Accessorius herabsteigenden bestand. Er sah sodann, dass die oberste über dem hintern Ende der Olive entspringende Wurzel des Accessorius sich bei ihrem Eintritte in den Stamm ebenfalls in zwei Fascikel, einen aufsteigenden und einen absteigenden, theilte, und vermuthet daher gewiss mit Recht, dass letzterer, der absteigende Fascikel, die hintere Wurzel des ersten Halsnerven war. Diese entstand daher wirklich und zwar in sehr eigenthümlicher Weise von Wurzelfäden des Accessorius.

Ich habe nun diese Stelle wiederholt einer genauen Analyse unterworfen, und dabei theils die älteren Angaben bestätigt gefunden, theils aber auch noch neue bisher noch nicht beschriebene Anordnungen entdeckt, und mich so überzeugt, dass das Verhalten der hinteren Wurzel des ersten Halsnerven zum Accessorius ein sehr verschiedenartiges und wechselndes ist. Ich will hier nur einige der Fälle erwähnen, welche mit dem Müller'schen am meisten Aehnlichkeit hatten, und wohl nur auf dieselbe Weise erklärt werden konnten.

So beobachtete ich einen Fall, in welchem zwar eine hintere Wurzel des ersten Halsnerven für sich vorhanden war, hinter dem aufsteigenden Accessorius mit der A. vertebralis aus dem Sacke der Dura mater heraustrat, im Foramen intervertebrale ihr Ganglion bildete und sich mit der vorderen Wurzel vereinigte; allein einer der Fäden dieser hinteren Wurzel erhielt noch innerhalb der Dura mater einen Verstärkungsfaden aus dem oberen Ende des Stammes des Accessorius, dessen Fasern also dem Anscheine nach an beiden Enden peripherisch verliefen. Ich zweifle nicht, dass diese Unmöglichkeit darin ihre Erklärung fand, dass von einer noch höher gelegenen Wurzel des Accessorius Fasern in dessen Stamm peripherisch rückwärts liefen, denselben alsdann verliessen und peripherisch in den einen Faden der hintern Wurzel übergingen, konnte mich indessen von dieser Anordnung nicht mehr factisch überzeugen, da das Präparat bereits herausgeschnitten war.

In einem zweiten Falle fehlte wie bei Müller die hintere Wurzel des ersten Halsnerven an ihrer gewöhnlichen Abgangsstelle ganz. Allein höher oben zweigte sich vom Accessorius ein Faden ab, der nach abwärts lief, sich an die A. vertebralis anlegte, hier ein kleines Ganglion besass, mit der Arterie aus der Dura mater heraustrat, und sich dann mit der vorderen ziemlich starken Wurzel vereinigte, also die Stelle der hinteren Wurzel vertrat. Aber die Entstehungsweise dieses Fadens war eigenthümlich.

Er bildete sich nämlich wie bei Müller aus zwei Fascikeln, einem von einer höheren Wurzel des Accessorius herrührenden und einem zweiten aus dem Stamm dieses Nerven peripherisch abwärts tretenden. Letzterer Fascikel rührte wohl unstreitig wieder von einer noch höher in den Stamm des Accessorius übergehenden Wurzel her, von der ein Bündel rückwärts in den Stamm des Accessorius verlief, und dann in die hintere Wurzel des ersten Halsnerven eintrat.

Ein dritter sehr eigenthümlicher Fall bot folgende Verhältnisse dar. Dem ersten Anscheine nach fand sich eine ganz ansehnliche hintere Wurzel des ersten Halsnerven, welche sich dicht an den Stamm des Accessorius anlegte, hier ein grauröthliches Ganglion besass, über den Accessorius hinüberging und mit der A. vertebralis die Dura mater verliess, um nach abermaliger Bildung eines Ganglion sich mit der vorderen Wurzel zu verbinden. An dem Stamme des Accessorius sass höher oben, wo er mit keiner Wurzel in Verbindung stand, noch ein drittes grauröthliches Ganglion seitlich an. Als ich aber die Verbindungs- und Abgangsstelle der hinteren Wurzelfäden des Cervicalis I. über den Stamm des Accessorius genauer mit der Loupe analysirte, sah ich zu meinem Erstaunen, dass unzweifelhaft diese Wurzelfäden nicht in die wirkliche Wurzel, sondern aufwärts in den Stamm des Accessorius übergingen, und dass statt dessen an derselben Stelle der grösste Theil des von den unteren Wurzelfäden zusammengesetzten Stammes des Accessorius in die hintere Wurzel des ersten Halsnerven überging. Ausserdem konnte ich mich nicht überzeugen, dass die beiden innerhalb der Dura mater gelegenen kleinen Ganglien wirklich Ganglienkugeln enthielten; auch sah ich keine Nervenröhren durch sie hindurch treten, sondern sie bestanden allein aus einer feinkörnigen, ziemlich weichen Substanz, die sich auch leicht von dem Nerven ablöste. Unzweifelhaft sind solche Gebilde auch früher, namentlich von Hyrtl, für wirkliche Ganglien gehalten worden. Nur das Ganglion ausserhalb der Dura mater enthielt wirkliche schwach pigmentirte Ganglienkugeln.

Wieder in einem anderen Fall entsprang der erste Halsnerve mit einer ungewöhnlich starken hinteren Wurzel, welche sich dicht an den Stamm des Accessorius anlegte, aber an ihm vorüber zu gehen schien, um dann mit der A. vertebralis aus der Dura mater herauszutreten, ihr Ganglion zu bilden, und sich mit der vorderen Wurzel zu verbinden. Allein bei genauerer Untersuchung ergab sich, dass an der Verklebungsstelle des Stammes des Accessorius mit der hintern Wurzel sich von einem Faden der letzteren ein Theil ablöste, mit dem Accessorius verband, und mit ihm peripherisch weiter ging, ohne ihn wieder zu verlassen. Dasselbe war auch mit einem Faden der hintern Wurzel des zweiten Halsnerven der Fall.

Noch ein anderer Fall war dadurch bemerkenswerth, dass die hintere Wurzel des ersten Cervicalis nicht blos mit dem Stamme des Accessorius innig verklebt war, ihn aber doch deutlich wieder verliess, sondern dass einer der Wurzelfäden dieser hinteren Wurzel sich nach abwärts zur hintern Wurzel des zweiten Halsnerven begab, und mit dieser aus der Dura mater hinaustrat.

Ich sah noch andere Anordnungs- und Verbindungsweisen der hintern Wurzel des ersten Halsnerven, die ich mich begnüge, bei der Beschreibung der Abbildungen näher zu erläutern. Indessen geht aus dem Mitgetheilten unzweifelhaft hervor, dass zwischen den hintern Wulzelfäden sowie dem Stamme des Accessorius keine strenge Scheidung besteht. Die letzteren nehmen an der Bildung der ersteren, und soviel man dieses beurtheilen kann, die ersteren an der Bildung des Stammes des Accessorius Antheil, freilich um sich zuletzt wieder von einander zu scheiden. Allein beide Arten von Wurzelfäden haben denselben Ursprung aus denselben Strängen der Medulla spinalis, und es lässt sich daher diesem Ursprunge nach nicht in Abrede stellen, dass der Accessorius auch unter seinen Wurzelfäden schon sensible Fasern besitzt.

Eine zweite Verbindung des Accessorius erfolgt bei seinem Durchgange durch das Foramen lacerum mit dem Vagus. In Beziehung auf diese hat sich die Lehre von Scarpa, Arnold und Bischoff ziemlich festgestellt, dass der Accessorius an dem im Foramen lacerum liegenden Ganglion jugulare N. Vagi, ohne an demselben Theil zu nehmen, vorbeigeht, und sich alsdann in einen inneren und äusseren Ast theilt, von denen ersterer sich mit dem Vagus verbindet und zum Theil in den R. pharyngeus Vagi übergeht, letzterer für den Sternocleidomastoideus und Trapezius bestimmt ist.

Ich finde die Sache nach sorgfältiger Behandlung der sehr schwierig zu analysirenden Stelle nicht so einfach. Es ist meist schon ausserordentlich schwierig zu entscheiden, welche Wurzelfäden die obersten des Accessorius, und welche die untersten des Vagus sind; und dadurch wird es dann natürlich auch sehr schwierig zu entscheiden, ob Wurzelfäden des Accessorius Antheil an dem Ganglion jugulare nehmen oder nicht. Freilich wird die Sache alsbald entschieden, wenn man sagt, alle Wurzelfäden, welche in das Ganglion übergehen, gehören dem Vagus an, und was daran vorbeigeht, dem Accessorius. Allein da nun alsbald hinter dem Ganglion die Verbindungen zwischen dem Ganglion und dem so abgetrennten Accessorius angehen, und unter diesen sich fast immer ein Bündel findet, welches vom Ganglion zum Accessorius geht, so ist die Sache dadurch nicht geschlichtet, und scheint mir auf diese Weise auch nicht geschlichtet werden zu können. Da indessen Lobstein, Martin und Boyer beim Menschen, Bischoff beim Kalbe, den Accessorius im Foramen jugulare durch eine besondere Oeffnung und Scheide der Dura mater, getrennt von dem Vagus und dessen Ganglion jugulare, haben hindurch treten sehen, so mag die Sache doch wohl dahin entschieden werden, dass der Accessorius auch nicht mit einigen seiner Wurzelfäden an der Bildung dieses Ganglion Antheil nimmt. Alsdann ist es aber gewiss, dass wie auch schon Spence (Edinb. med. and surg. Journ. 1842. p. 397) will, eine Wurzel des Vagus immer an dem Ganglion vorbeigeht und sich mit dem Accessorius verbindet.

Die Verbindung des Accessorius mit dem Vagus jenseits des Ganglion war in den von mir untersuchten Fällen auch nie so einfach wie sie bisher meist beschrieben worden ist, d. h. dass er sich einfach in zwei Aeste theilen soll, deren innerer sich mit dem Vagus verbindet, der äussere seinen Weg zu den Muskeln weiter fortsetzt. Ich habe vielmehr, nachdem die sehr feste Verbindung des Accessorius mit dem Vagus

durch Essigsäure aufgehellt war, und nach Anwendung von Druck immer gesehen, dass ein mehrfacher Austausch von Nervenfasern zwischen dem Vagus und Accessorius vorhanden war, durch welchen zwar vorzüglich dem Vagus Fasern vom Accessorius aber auch diesem von jenem zugeführt wurden. Die vom Accessorius herrührenden gehen dann wie bekannt meist in den R. pharyngeus Vagi über.

Eine weitere Anastomose des Accessorius und zwar seines äusseren Astes mit dem zweiten oder dritten Halsnerven hat Volkmann beschrieben (Müller's Archiv 1844 p. 511), was merkwürdigerweise fast ganz unbeachtet geblieben ist, obgleich sie doch eine jener merkwürdigen Nervenschlingen ohne Ende darstellen sollte. Volkmann beschreibt diese Anastomose zwar vorzugsweise nur vom Kalbe, will sie aber auch beim Menschen, Pferde, Hunde, Katzen gefunden haben, hat auch mit derselben am lebenden Thiere experimentirt, und glaubt, dass durch sie dem Accessorius wesentlich sensible Fasern zurückgeführt würden. Es findet sich diese Anastomose zwischen den Bündeln des Sternocleidomastoideus während der Accessorius durch ihn hindurchgeht, und wird nach meinen Beobachtungen immer durch einen Zweig des dritten Halsnerven gebildet, von welchem er meistens gemeinschaftlich mit dem zur Anastomose mit dem R. descendens Hypoglossi bestimmten Nerven abgeht, sich aber bald von ihm trennt. Häufig legt sich an seine Abgangsstelle vom dritten Aste auch gerade die Ansa vom zweiten Halsnerven an, so dass man glauben könnte, auch dieser trage zu der Anastomose bei, was aber nicht der Fall ist. Es geht alsdann der in Rede stehende Zweig des dritten Halsnerven in nach abwärts convexem Bogen an dem hintern Rande des Sternocleidomastoideus zwischen die Bündel desselben und legt sich so an den Stamm des Accessorius an, dass man eine einfache Anastomose zwischen beiden vor sich zu haben glaubt. Dieses ist aber keineswegs der Fall. Der Cervical-Ast hat sich schon, ehe er an den Accessorius sich angelegt hat, in zwei Aeste gespalten, die aber dicht beieinander liegen. Wenn sie den Stamm des Accessorius erreicht haben, so geht der eine grade über den Accessorius herüber, weiter zwischen die Bündel des Sternocleidomastoideus hinein, und stösst auf die Verzweigungen des schon höher oben von dem Accessorius abgegangenen und für diesen Muskel bestimmten Astes, mit dessen feineren Verzweigungen er jetzt in den Muskel eindringt, aber auch immer noch eine zweite feinere Anastomose bildet. Der andere Theil des Cervicalis steigt, sich meist alsbald wieder in verschiedene Zweige theilend, an dem Stamm des Accessorius, der gewöhnlich hier auch in mehrere Bündel gespalten ist, in die Höhe, und bildet mit diesen ein Geflecht, durch welches hindurch der Verlauf der Fasern sehr schwer, ja zuletzt unmöglich zu verfolgen ist. Dennoch glaube ich, dass wirklich feinere Zweige sowohl dieses Astes als auch des anderen gradeaus verlaufenden des Cervicalis mit feineren Zweigen des Accessorius eine schlingenförmige Anastomose eingehen, die in dem Sinne von Volkmann und Hyrtl ohne Ende zu sein scheint. Doch ist der Weg bis zu den Centraltheilen zu weit und zu complicirt, um diese Ansicht mit Sicherheit aussprechen zu können, da es an Gelegenheit zum peripherischen Abgang der scheinbar central laufenden Fasern nicht fehlt. Volkmann scheint die Anastomose vorzüglich nur beim Kalbe

untersucht zu haben. Sicherlich ist sie beim Menschen nicht so einfach, wie man aus seiner Beschreibung vermuthen könnte, und wird nur durch feine mit der Loupe erkennbare Fäden vermittelt. Der erwähnte Plexus ist sehr schwierig zu analysiren, und schien es mir, als wenn sympathische Fasern bei ihm concurrirten.

VII. Der Nervus Hypoglossus.

Der Hypoglossus steht nach allgemeiner Angabe, nachdem er durch das Foramen condyloideum anterius hindurchgetreten ist, und sich an den Stamm des N. Vagus angelegt hat, um schräg über denselben herüber sich nach abwärts und einwärts zu wenden grade an dieser Stelle mit dem ersten und zweiten Halsnerven, so wie meist auch mit dem Vagus selbst in Verbindung.

Da nach Hyrtl (Nat. Hist. Review Jan. 1863. p. 95) die Verbindung mit dem ersten Halsnerven zu den Nervenschlingen ohne Ende gehört, so habe ich derselben grössere Aufmerksamkeit gewidmet, und bin dabei auf grössere Schwierigkeiten gestossen, als ich erwartet hatte. Sappey (l. l. p. 305) sagt, es seien meist zwei Fäden vorhanden, deren einer sich mit der ersten Ansa cervicalis verbinde, der andere am Stamm des Hypoglossus herabsteige, um wenigstens zum Theil in dessen Ramus descendens überzugehen. Der erste Zweig ist wohl derjenige, den Hyrtl als Schlinge ohne Ende bezeichnet. Ich habe nun diese Verbindung mit dem ersten Halsnerven bald stärker, bald schwächer, bald durch einen, bald durch mehrere Fäden vermittelt gefunden.

Erstens sah ich nämlich ganz constant einen sehr feinen Nerven, welcher von dem vorderen Aste des ersten Halsnerven, da wo er sich vorzüglich in seine Zweige theilt, abzugehen schien, längs des Stammes des Hypoglossus bis zum Foramen condyloideum heraufstieg, und mit mehreren feinen Fasern central in denselben überging, oder wenn man will, umgekehrt vom Hypoglossus in den ersten Halsnerven. Dieses wäre dann schon eine Schlinge ohne Ende gewesen. Allein nach sehr vielfacher und mühsamer Untersuchung glaube ich mich zuletzt überzeugt zu haben, dass diese Fäden, so sehr es auch den Anschein hatte, nicht vom ersten Cervicalnerven, sondern von sympathischen Fasern herrührten, die mit den Zweigen des ersten Astes ein sehr verwickeltes und schwer zu entwirrendes Netz bilden. Vielleicht gehört dieser Nerve zu denjenigen, welche nach Luschka und Rüdinger durch das Foramen condyloideum in die Schädelhöhle eindringen und sich an die Dura mater und deren Sinus verbreiten; doch unterliegt es keinem Zweifel, dass er in den Hypoglossus überging.

Alsdann sah ich nun in der That zuweilen, aber nicht immer, aus dem ersten Cervicalis einen Zweig central in den Stamm des Hypoglossus übergehen, welcher eine Schlinge ohne Ende darstellen würde, wenn man nicht annehmen will, dass er vom Hypoglossus zum ersten Halsnerven geht, und in irgend einem Zweige desselben sich peripherisch verbreitet, obgleich ich keine diesen Verlauf zeigende Bahn eines Zweiges des ersten Halsnerven beobachten konnte.

Drittens findet sich wohl immer ein oder mehrere Aeste des ersten Halsnerven, welche peripherisch in den Stamm des Hypoglossus übergehen. In der That sieht man dann zuweilen den stärksten dieser Aeste so an dem äussern Rande des Hypoglossus herablaufen, dass man ihn wenigstens theilweise bis zu dessen R. descendens verfolgen kann, obwohl er sich unterwegs auch mit andern Fasern des Hypoglossus geflechtartig verbindet. Indessen ist ein solches Verhalten keineswegs die Regel, und oft ist man nach der Verbindung des Cervical-Astes mit dem Hypoglossus nicht im Stande, über das weitere Verhalten seiner Fasern irgend Etwas auszusagen.

Dass der N. Hypoglossus sich da, wo er über den N. Vagus herübergeht, mit demselben und namentlich mit dessen Plexus ganglioformis durch ein oder mehrere Fäden verbinde, findet sich in allen Handbüchern angegeben, ohne dass die meisten Autoren etwas Näheres über die Art dieser Verbindung angeben. Valentin (l. l. p. 518) unterscheidet sogar eine obere und untere Verbindung, und scheint die Fäden beider vom Hypoglossus zum Vagus gehen zu lassen, und darin stimmen ihm Longet (l. l. p. 409) und Sappey (l. l. p. 305) bei. Nur Boehmer (De nono pari nervi cerebri in Ludwig's Script. neurolog. I. p. 294) läugnet diese Verbindungsfäden, und behauptet, dass man Bindegewebsfäden dafür gehalten habe.

Ich muss mich gewissermassen zwischen beide Angaben stellen. Es ist ganz gewiss, dass zwischen Hypoglossus und Vagus, da wo ersterer über letzteren herübergeht, mehrere aber nur sehr feine kurze Verbindungsfädchen vorkommen, die ich aber meistens vom Vagus zum Hypoglossus und nicht von diesem zu jenem treten sah. Dagegen glaube ich ebenso bestimmt aussagen zu müssen, dass die gewöhnlich beschriebenen, stärkeren und vom Hypoglossus zum Vagus treten sollenden Fasern wirklich keine Verbindung beider Nerven darstellen. Allerdings legen sich meistens zwei gar nicht unbedeutende Fasern des Vagus so dicht und innig an den Hypoglossus an, dass Jeder sie für Verbindungsfäden halten wird, der nicht sehr genau, und nachdem er die Stelle mit Essigsäure betupft hat, untersucht. Dann sieht man aber unter der Loupe, wie jene Fäden wirklich nicht in den Hypoglossus übergehen, sondern sich wieder mit den übrigen Fasern des Plexus ganglioformis des Vagus vereinigen. Ausserdem will ich nicht in Abrede stellen, dass zuweilen ein stärkerer Zweig des Vagus in den Hypoglossus übergeht, um, wie mir schien, an der Bildung von dessen Ramus descendens Theil zu nehmen.

Ueber den **Ramus descendens Hypoglossi** hat, nachdem man schon länger dessen Zusammensetzung aus Fäden des Hypoglossus, des Vagus, Sympathicus und vorzüglich der Halsnerven kannte, zuerst Volkmann genauere Mittheilungen gemacht. (Müller's Archiv 1840. p. 501 u. 512.) Nach demselben sollte dieser Nerve mehr den Halsnerven als dem Hypoglossus angehören. Er gab an, dass in demselben einmal Fasern von den Halsnerven aufwärts steigen, und in dem Stamm des Hypoglossus peripherisch verlaufen, und erkannte dieses sowohl aus der anatomischen Untersuchung der Abgangsstelle des R. descendens (p. 502), als auch durch das Experiment, indem er bei frisch getödteten Thieren durch Reizung der Halsnerven Zuckungen in

den Zungen-Muskeln erregen konnte. Sodann glaubte er auch beweisen zu können, dass in der Verbindung der Halsnerven mit dem Hypoglossus durch den Ramus descendens Endschlingen ganzer Nerven-Faserbündel liegen, die also entweder vom verlängerten Mark durch den Hypoglossus und seinen R. descendens und durch die Halsnerven wieder zum Rückenmark, oder umgekehrt von dem Halsmarke durch die Halsnerven - durch den R. descendens und den Hypoglossus zum verlängerten Marke, verlaufen, und also eine sogenannte rücklaufende Anastomose bilden. Er wollte nämlich einmal besonders beim Schafe gefunden haben, dass aus dem Hypoglossus weit mehr Fasern in den R. descendens eingehen, als dieser unterhalb der Verbindung mit dem Cervicalis enthält, wenn man die Fasern des letzteren zu dem Descendens abrechnet, woraus folgen würde, dass eben der grösste Theil der Fasern, welche aus dem Hypoglossus in den Descendens eingehen, in diesem nicht bleiben, sondern durch den Cervicalis dem Rückenmarke wieder zuströmen (p. 513). Sodann fand er aber auch, dass bei Reizung des Hypoglossus bei Thieren nur sehr selten die Halsmuskeln und unter diesen nur der Sternothyreoideus zuckten, während dieses, wie gesagt, bei Reizung der Halsnerven erfolgte (p. 502). — Valentin, ohne dieser Angaben Volkmann's in seiner Hirn- und Nervenlehre (1841) zu erwähnen, sagt p. 520 in einer Anmerkung: „An dem Ursprunge des R. descendens aus dem Hypoglossus findet sich immer ein Geflecht und hier treten entschieden Bündel aus dem Stamme des Hypoglossus immer ein, wie man bei genauer Verfolgung deutlich sieht; der R. descendens ist daher nicht blos ein Produkt der Halsnerven." Arnold bemerkt in seinem Handbuch der Anatomie II. p. 838. 1851 ebenfalls ohne Volkmann zu erwähnen: „Der Halsast des Zungenfleischnerven ist aus Fasern dieses Nerven, des Vagus und der Halsnerven gemischt. In der Ansa laufen centrale Bogenfasern, von denen sich aber nicht sicher angeben lässt, ob sie dem 12ten Hirnnerven oder dem zweiten und dritten Halsnerven oder beiden angehören".

Longet, der Volkmann's ebenfalls nicht erwähnt, sagt in seiner Anatomie und Physiologie des Nervensystems 1842. Bd. II. p. 411, dass der R. descendens seinem Ursprunge nach ebenso sehr und vielleicht noch mehr als dem Hypoglossus, den Halsnerven angehöre, indem er ihn von Fasern der beiden oberen Halsnerven ableitet, die sich oberhalb des Abganges des Descendens mit dem Hypoglossus verbinden. Sodann lässt er denselben sich schlingenförmig mit dem inneren absteigenden Aste des Halsgeflechtes verbinden und aus der Wölbung dieses Bogens Zweige für mehrere Halsmuskeln abgeben. Ueber die Funktion dieser Nerven hat er nicht experimentirt. Sappey Anat. descriptive 1852. T. II. p. 306 gibt an, dass der R. descendens mit zwei Bündeln von dem Hypoglossus abgeht, deren eines central aus dem Stamme austritt, das andere peripherisch in denselben eintritt. Sodann lässt er ihn sich mit einem aus dem dritten und vierten Cervicalis gebildeten Stamm in einer Ansa plexiformis verbinden. Letzterer soll sich in zwei Aeste theilen, deren unterer sich mit dem R. descendens zu einem kleinen Plexus verbindet, aus welchem die Nerven für die Halsmuskeln hervorgehen; deren oberer aber sich an den R. descendens anlegt, an ihm

zurückläuft und peripherisch in den Hypoglossus übergeht. Er wandte eine concentrirte Kali-Lösung oder Sulphate d'alumine an, um dieses Verhältniss zu erkennen, erwähnt aber ebenfalls Volkmann's nicht, der dasselbe doch auch schon erkannt hatte, nimmt aber nicht dessen Endschlingen in der Anastomose an.

Ich habe über den R. descendens Hypoglossi und seine Verbindung mit den Halsnerven Folgendes beobachtet.

An seiner Abgangsstelle von dem Stamme kann man sich immer überzeugen, wenn man dieselbe mit Essigsäure betupft oder das Neurilem vorsichtig entfernt, dass er mit diesem Stamm wenigstens mit zwei Wurzeln in Verbindung steht; einer dickeren, welche central aus dem Stamm heraustritt und einer viel schwächeren, welche peripherisch in diesen Stamm hineintritt. Obgleich man erstere meist recht gut noch eine Strecke weit in den Stamm hinauf verfolgen kann, verbinden sich ihre Fasern dann doch so mit denen des Stammes, dass es meist nicht möglich ist zu ermitteln, ob sie den Wurzeln des Hypoglossus selbst, oder den sich höher oben mit dem Stamme verbunden habenden Fasern der Halsnerven oder des Sympathicus oder des Vagus angehören. Wenigstens kam mir nur ein Fall vor, in dem dieses möglich war. Da indessen bekanntlich in dem Verhalten sowohl des Stammes des Hypoglossus, als des R. descendens zu den oberen Halsnerven und dem Sympathicus und besonders zu dem Vagus viele Verschiedenheiten vorkommen, so will ich es nicht in Abrede stellen, dass solche einzelne Fälle vielleicht nähere Auskunft über die Abstammung dieser stärkeren centralen Wurzel des Ramus descendens geben mögen.

Der R. descendens scheint dann zwar, wenn man ihn ohne weitere Vorbereitung mit unbewaffnetem Auge betrachtet, aus einem Nervenfaden zu bestehen. Allein etwas zwischen zwei Gläsern gequetscht und noch besser nach Behandlung und Aufklärung der Scheide durch Essigsäure, sieht man, dass er einen Plexus von langgestreckten, sich austauschenden Bündeln bildet, unter denen man Anfangs auch die kleine peripherisch im Stamm laufende Wurzel noch eine zeitlang, aber nicht weit mehr, verfolgen kann. Es gehen dann auch einzelne Fädchen in die Umgebung, ich weiss nicht wohin, ab; am Ende aber, wenn der Descendens meist zu der Tendo intermedia des Omohyoideus herabgetreten ist, theilt er sich in zwei Aeste, die nun mit dem aus dem zweiten und dritten Cervicalis gebildeten Aste die bekannte bogenförmige Anastomose eingehen.

Ich sage aus dem zweiten und dritten Cervicalis, denn ich sah niemals auch aus dem vierten, wie Sappey angibt, einen Faden zur Darstellung dieses anastomotischen Astes herkommen; wohl zuweilen aber drei Fäden, einen aus dem zweiten, einen aus dem dritten und einen aus der Ansa zwischen dem zweiten und dritten Cervicalis. Diese Fäden zeigen immer einen ganz deutlich peripherischen Abgang von den betreffenden Nervenästen, und stellen ein Stämmchen dar, welches sich zwar auch unterwegs zuweilen theilt, auch Fäserchen in die Umgebung absendet, sich zuletzt aber, wenn es sich der Stelle zur Anastomose mit dem R. descendens nähert, immer auch wie dieser in zwei Aeste spaltet, wie Sappey richtig angibt. Die beiden oberen oder inneren

Aeste dieser beiden Nerven gehen nun ineinander über und bilden die Anastomose; die beiden unteren oder äusseren bilden ein kleines Geflecht, aus welchem die abwärts zu den Muskeln tretenden Nerven hervorgehen.

Hiemit glaube ich das Wesentliche dieser Verbindung angegeben zu haben, ohne in eine zu weitläufige Detail-Beschreibung einzugehen, die doch nur immer auf einen Fall passen würde. Denn so einfach ist die Sache freilich nicht, weder in Beziehung auf die Theilung des Descendens und Cervicalis in einen innern oder äussern Ast, noch auch darin, dass die oberen oder inneren Aeste nicht blos in einander übergehen, sondern ebenfalls in verschiedener Weise an dem kleinen Plexus theilnehmen. Aber sie bilden eben immer die Anastomose, und bei ihr handelt es sich nun darum, wie man sie auffassen soll. Volkmann hat sie, wie erwähnt, in doppeltem Sinne aufgefasst; es sollen in ihr Fasern liegen, die sowohl peripherisch in dem Stamme des Hypoglossus eintreten, als solche, die central in diesem laufen und so eben die Endschlinge bilden. Arnold lässt die Sache unentschieden, und Sappey nimmt nur ersteres an. Eine Entscheidung liegt offenbar darin, wenn man behaupten kann, dass die Fasern, welche die Anastomose bilden, zahlreicher sind, als die, welche von dem Stamme des Hypoglossus peripherisch in denselben übertreten. Ist dieses der Fall, so muss eben der übrig bleibende Theil in der centralen Wurzel verlaufen, d. h. in der That eine centrale Schlinge zwischen Halsnerven und Hypoglossus, oder zwischen Halsmark und verlängertem Marke bilden.

Meine mit einer Schick'schen Mikrometerschraube angestellten Messungen haben leider kein entscheidendes Resultat gegeben, weil die Messung meist nicht ohne Druck möglich war, und dabei leicht eine in Wirklichkeit nicht vorhandene Verschiedenheit sich entwickelt haben kann. Es ist mir dieses desshalb um so wahrscheinlicher, da die peripherische Wurzel am Hypoglossus fast immer 0,0130 mass, und diese bei der Dicke des Hypoglossus mehr vor Druck geschützt war, während das Maass der Anastomose mehr wechselte.

Ich glaube übrigens nicht, dass wir hier eine solche Anastomose ohne Ende vor uns haben, sondern nur einen sehr merkwürdigen Verlauf von Fasern der Halsnerven im R. descendens aufwärts und alsdann in dem Hypoglossus peripherisch. Sollten aber auch wirklich in der Anastomose mehr Fäden enthalten sein als in der peripherisch laufenden Wurzel des R. descendens, so ist es doch sehr wahrscheinlich, dass diese Mehrzahl irgendwo höher oben am Stamme des Hypoglossus oder der Halsnerven einen peripherischen Verlauf nimmt, also keine Schlinge zwischen zwei Centralstellen darstellt.

Ueber das Verhalten der aus dem anastomotischen Plexus an dem Omohyoideus hervorgehenden Nerven habe ich keine weiteren Beobachtungen angestellt, kann also auch nicht sagen, ob sie zu den Halsmuskeln gehen oder nicht, und wenn sie, wie nicht zu zweifeln, zu ihnen gehen, ob sie von den Halsnerven oder von dem R. descendens Hypoglossi herrühren, noch wohin die Fasern des letzteren, wenn sie nicht in die Muskeln gehen, hingelangen. Darüber kann, da sich beide Nerven plexusartig miteinander austauschen, nur das Experiment auf Volkmann's Art entscheiden. Nur

das will ich noch erwähnen, dass mir an dem genannten kleinen Plexus auch noch sympathische Fäden Antheil zu nehmen schienen, die aus der Nachbarschaft hinzutraten.

Endlich geht der Hypoglossus auch noch eine sehr bekannte Anastomose mit dem N. lingualis ein, da wo beide den Seitenrand der Zunge erreichen. Niemand hat über die Art der Verbindung beider Nerven nähere Angaben gemacht, ausser Arnold (l. l. p. 905), welcher sagt, dass die vom Lingualis herrührenden Verbindungszweige zum Theil aus dem Kieferknoten zu kommen, oder von dem Hypoglossus zu diesem in der Scheide des Lingualis sich zu begeben scheinen. Die Anastomose ist indessen meistens sehr einfacher Natur. Obwohl sie das Ansehen eines bogenartigen Ueberganges von Fasern beider Nerven ineinander hat, besteht sie doch nur in einer geflechtartigen Verbindung beider, aus welcher alle Fasern wieder peripherisch austreten. Nur einmal untersuchte ich ein Präparat, das eine Anastomose ohne Ende zu enthalten schien; obgleich es sich auch hier nicht ausmachen lässt, ob die Fasern dieser Anastomose nicht höher oben entweder vom Lingualis oder vom Hypoglossus doch noch peripherisch wieder abtreten.

Resultate.

1) Zwischen den drei höheren Sinnesnerven und irgend einem andern Nerven bestehen keine Anastomosen. Auch diejenige zwischen dem Acusticus und Facialis ist nur eine scheinbare durch die sogen. Portio intermedia erzeugte welche grösstentheils zwar dem Facialis, theilweise aber auch dem Acusticus angehört.

2) Auch die drei Augenbewegenden Nerven gehen mit keinem andern Hirnnerven eine Anastomose ein, mit Ausnahme des Trochlearis, welcher häufig ein Fädchen vom R. ophthalmicus des Trigeminus aufnimmt.

3) Der N. tentorius cerebelli ist kein Ast des Trochlearis sondern des R. ophthalmicus des Trigeminus.

4) Die Anastomose zwischen Lacrimalis und Subcutaneus malae ist nur ein Uebergang von Fasern des letzteren zu denen des ersteren, zum peripherischen Verlaufe namentlich in die Glandula lacrimalis.

5) Ebenso verhält es sich auch mit dem Supra- und Infra-Trochlearis. Ihre Fasern legen sich nur zu gemeinschaftlichem peripherischen Verlaufe aneinander.

6) Der sogen. N. Vidianus enthält einen Faden vom N. caroticus internus zum Ganglion sphenopalatinum (den N. petrosus profundus major) und eine Verbindung zwischen dem eben genannten Ganglion und dem Ganglion geniculi des Facialis (den N. petrosus superficialis major), deren Fasern nicht über jene Ganglien zu verfolgen sind. Der N. Vidianus in seinem ganzen Verlaufe ist immer vielmehr ein Geflecht von Nerven, als nur ein einfacher oder doppelter Nervenfaden.

7) Die Chorda tympani ist zwar ihrem bei weitem stärksten Theile nach ein Ast des Facialis und ihre meisten Fasern kommen aus dem Centraltheile dieses Nerven, ohne sich indessen bis zu einem andern Ursprunge verfolgen zu lassen. Allein meistens giebt sie auch an ihrer Abgangsstelle einen peripherisch in den Facialis übergehenden Faden ab, dessen Ursprung höchst wahrscheinlich im Ganglion oticum zu suchen ist. Denn von diesem Ganglion gehen sowohl peripherisch als central verlaufende Fasern in die Chorda über. Letztere verbindet sich ferner bei ihrem Verlaufe längs des Lingualis so vielfach mit den Fasern dieses Nerven, dass sich keineswegs mit Zuverlässigkeit,

sondern höchstens nur mit Wahrscheinlichkeit sagen lässt, dass von ihr Wurzelfäden in das Ganglion linguale eintreten.

8) Der R. auricularis N. Vagi ist ein in seinem Verhalten sehr wechselnder Nerve. Er kann erstens ganz fehlen. Meistens entspringt er vom Vagus und Glossopharyngeus, zeigt aber an dieser Ursprungsstelle auch peripherisch in diese Nerven eintretende Fasern. Er besteht häufig aus zwei Fäden, von welchen der eine alsdann wahrscheinlich von dem vom Stamme des Facialis in den Auricularis übergehenden Fädchen abstammt. Er sendet dann häufig auch ein peripherisch in den Facialis abgehendes Fädchen ab, geht aber auch zuweilen ganz peripherisch in den Facialis über. Endlich steht er zuweilen gar nicht mit dem Facialis in Verbindung.

9) Die Anastomose zwischen dem Facialis und dem R. temporalis superficialis des dritten Astes des Trigeminus enthält nur peripherisch sich von letzterem Nerven an die Aeste des Facialis anlegende Fasern. Ebenso verhalten sich die Anastomosen zwischen Infraorbitalis und Mentalis nnd den Aesten des Trigeminus.

10) Der Plexus tympanicus oder die Jacobson'sche Anastomose ist nicht bloss eine Ausbreitung des N. tympanicus vom Glossopharyngeus, sondern eine wahre Anastomose, ein Plexus zwischen dem Ganglion oticum, dem Ganglion petrosum und dem Plexus caroticus internus, aus welchem auch Fasern peripherisch in den Glossopharyngeus übergehen. Die aus diesem Geflecht zur Tuba Eustachii gehenden Nerven stammen sowohl vom Tympanicus als Petrosus superficialis minor, als endlich auch vom Sympathicus. An dem zur Fenestra ovalis gehenden Fädchen findet sich fast regelmässig ein kleines mikroskopisches Ganglion.

11) Die von allen Autoren mit Ausnahme von Beck angegebene Anastomose zwischen dem Petrosus superficialis minor und dem Ganglion geniculi des N. Facialis findet sich nicht, sondern wird, wie Beck richtig angegeben, nur durch eine kleine Arterie gebildet.

12) Die hintern Wurzelfäden des ersten Halsnerven sind nicht streng von den Wurzelfäden sowie von dem Stamme des N. Accessorius geschieden, sondern entspringen in der That oft von ersteren und gehen auch in den Stamm des Accessorius über, von welchem sie sich indessen wahrscheinlich zuletzt wieder ablösen.

13) Es ist nicht möglich zu behaupten, dass der N. Accessorius in dem Foramen jugulare streng von dem Vagus und seinem Ganglion jugulare getrennt ist. Man muss entweder zugeben, dass einige seiner Wurzelfäden an der Bildung dieses Ganglion theilnehmen, oder richtiger sagen, dass aus diesem Ganglion sogleich einige Fäden des Vagus mit dem Accessorius sich verbinden, ehe derselbe sich in seinen innern und äussern Ast theilt.

14) Die Anastomose zwischen dem Accessorius und dem dritten Cervikalnerven enthält möglicherweise eine Anastomose ohne Ende.

15) Die Anastomose zwischen dem Hypoglossus und dem ersten Halsnerven ist eine wechselnde. Die Eine ist nur scheinbar und wird durch einen sympathischen

Faden hervorgebracht. Eine centrale Anastomose ohne Ende findet sich scheinbar zuweilen; eine constante peripherische lässt sich nicht immer bis zum R. descendens verfolgen.

16) Die gewöhnlich angegebene Anastomose vom Hypoglossus zum Vagus ist nur eine scheinbare; doch giebt es auch einige feine Verbindungen zwischen beiden Nerven, die aber meist vom Vagus zum Hypoglossus gehen.

17) In der Ansa zwischen dem R. descendens des Hypoglossus und des zweiten und dritten Halsnerven befinden sich Fasern, welche von der Abgangsstelle des R. descendens in dem Hypoglossus peripherisch weiter gehen, also von den Halsnerven abstammen. Ob diese Ansa auch noch Fasern enthält, welche von der genannten Abgangsstelle des R. descendens central in dem Hypoglossus verlaufen, also eine sogenannte Schlinge ohne Ende darstellen, blieb mir zweifelhaft.

18) Die bekannte Verbindung zwischen einem Aste des Hypoglossus und einem Aste des Lingualis in der Nähe der Zunge ist in der Regel nur eine Aneinanderlagerung der Fasern beider Aeste zu peripherischem Verlaufe. Zuweilen findet sich auch eine scheinbare Schlinge ohne Ende.

Beschreibung der Figuren.

(Bei der Mehrzahl der Figuren ist der Verlauf der Fasern verschiedener Nerven durch verschiedene Manier, in welcher sie gezeichnet sind, angezeigt. Das Schematische, was die Abbildungen dadurch erhalten haben, wird, wie ich glaube, durch grössere Deutlichkeit und Verständlichkeit ohne weitläufige Beschreibungen vollkommen aufgewogen.)

Fig. 1—8 betreffen die Anastomosen zwischen Facialis und Auditorius. Bei sämmtlichen Figuren sieht man, dass die scheinbare Anastomose durch die zwischen Auditorius und Facialis hin und herlaufenden Fasern der Portio intermedia Wrisbergi hervorgebracht wird, welche man gewöhnlich als zum Facialis gehörend annimmt. Allein die genaue Betrachtung der Figuren lehrt, dass dieses unmöglich ist, indem die Fasern dieser Portio intermedia ebenso oft mit dem Acusticus, als mit dem Facialis vereint, als zwischen beiden ihren Ursprung nehmen. Danach habe ich die Entscheidung so getroffen, dass was definitiv beim Facialis bleibt, auch schon ursprünglich zu ihm gehört, und ebenso, was definitiv an den Acusticus übergeht, ihm auch von Hause aus zugerechnet werden muss.

Ueberall bezeichnet

a. den Facialis,
b. den Auditorius,
c. die Fasern der Portio intermedia,
d. das Knie des Facialis und den Ursprung des Petros. superfic. major.

Fig. 9—14. stellen die Bildung des Tentorius cerebelli aus dem ersten Aste des Trigeminus und sein Verhältniss zu dem Trochlearis dar. Fig. 9, 10 und 12 sind von Kindern.

C bezeichnet das Centrum,
P die Peripherie der betreffenden Nerven.
a. Stück des ersten Astes des Trigeminus,
b. der aus einem Bündel desselben entspringende und rückwärts verlaufende Tentorius in sehr verschiedenem Verhalten zum
c. N. Trochlearis,
e. Vermuthliche sympathische Fasern,
f. Lacrymalis accessorius,
g. Faden vom Trigeminus zum Trochlearis.

Fig. 15. Scheinbare durch sympathische Fasern vermittelte Anastomose zwischen dem Trigeminus, Oculomotorius und Abducens.

a. Stück des ersten Astes des Trigeminus,
b. Trochlearis,
c. Abducens,
d. Oculomotorius,
e. Sympathische Fasern.
f. f′ Lacrymalis I u. II aus dem Trigeminus.

Fig. 16—19. Die Anastomose zwischen dem Lacrymalis und dem Subcutaneus malae.

a. Subcutaneus malae,
b. Lacrymalis.

In Fig. 18 sind die anastomosirenden Fasern beider Nerven nach verschiedenen Seiten gelegt worden, um die Darstellung zu erleichtern.

In Fig. 19 ist c ein rückwärts in die Orbita laufender Faden vom Subcutaneus.

Fig. 20—23. Anastomose zwischen dem Supra- und Infra-Trochlearis.

a. Supratrochlearis,
b. Infratrochlearis.

Fig. 20 scheint eine Nervenschlinge ohne Ende zu enthalten, wobei es also willkührlich ist, ob man sie, vom Infra- zum Supra-Trochlearis, oder vom Supra- zum Infra-Trochlearis gehen lassen will.

Fig. 24—27. Nervus Vidianus oder Anastomose zwischen dem Ganglion sphenopalatinum und dem Ganglion geniculi.

Fig. 26 u. 27 zeigen nur das Geflecht zwischen dem Petrosus superficialis und profundus major in Verbindung mit dem Ganglion sphenopalatinum.

a. Ganglion sphenopalatinum,
b. Ganglion geniculi,
c. Nervus caroticus,
d. N. petrosus superficialis major.
e. N. petrosus profundus major.

Fig. 28—30. Zeigen das Ganglion sphenopalatinum und die Verbindung des Nervus Vidianus mit demselben, welcher sich nicht durch das Ganglion hindurch bis zu einem Aste des N. sphenopalatinus verfolgen lässt, sondern durch die Ganglienmasse unterbrochen wird.

a. Ramus maxill. super. Nervi Trigemini,
b. N. sphenopalatinus,
c. Ganglion sphenopalatinum.
d. N. Vidianus,

Fig. 31—40 sind bestimmt zur Darstellung der Verhältnisse der Chorda Tympani.

a. Nervus Facialis,
b. Chorda Tympani,
c. ein dicht neben derselben oft entspringender Nervenfaden,
d. Ganglion oticum,
e. Verbindungsfäden aus dem Ganglion oticum zur Chorda,
g. Verbindungsfäden aus dem Lingualis zur Chorda,
h. Lingualis,
i. Ganglion linguale,
k. N. auricularis Vagi,

Fig. 31 u. 32 zeigen wie alle Fasern der Chorda central vom Facialis abgehen.

Fig. 33 zeigt wie zwar der grösste Theil der Fasern der Chorda central vom Facialis kommt; ein kleiner Theil aber peripherisch in den Facialis eintritt.

Fig. 34 u. 35 zeigen diese peripherisch in den Facialis eintretenden Bündel der Chorda sogar getrennt vom Stamme verlaufend.

Fig. 36 zeigt die Verbindungsfäden zwischen dem Ganglion oticum d. und einem Zweige des Lingualis g. mit der Chorda b. Mehrere der ersteren wenden sich central in die Chorda und können also die in Fig. 32—35 peripherisch von der Chorda in den Facialis tretenden Fasern sein.

Fig. 37. Ebenso. Die Verbindungsfäden zwischen Chorda und Ganglion oticum sind hier besonders zahlreich und in dem Geflecht, welches sie bilden, finden sich an mehreren Stellen Ganglienkugeln eingestreut.

Fig. 38. Ebenso. Die Verbindungsfäden mit dem Ganglion oticum sind nicht alle bis ans Ganglion erhalten. Die Verbindungen mit dem Lingualis sind hier besonders stark und zahlreich.

Fig. 39 u. 40 stellen das untere Ende des Lingualis mit der an ihm herablaufenden Chorda und dem Ganglion linguale dar und zeigen, dass es bei den zahlreichen Verbindungen dieser beiden Nerven untereinander nicht mehr möglich ist, zu bestimmen, ob die in das Ganglion übertretenden Fäden der Chorda oder dem Lingualis oder beiden angehören.

Fig. 41—50 sind zur Darstellung der Verhältnisse der R. auricularis Nerv. Vagi bestimmt.

a. Nervus Facialis,
b. Nervus Vagus,
c. Nervus Glossopharyngeus,
d. Ram. auricul. N. Vagi,
e. Ursprung desselben vom Glossopharyngeus,
f. Ursprung desselben vom Vagus,
g. Peripherisch im Vagus oder Glossopharyngeus verlaufende Wurzeln desselben.

h. Central vom Facialis in den Auricularis übertretende Fasern des Facialis,
i. Ueber den Facialis tretender Stamm des Auricularis,
k. Peripherisch in den Facialis übergehende Theil des Auricularis,
l. Chorda tympani,
m. Nervus tympanicus Glossopharyngei.

Fig. 41 zeigt den ganzen Verlauf des Auricul. Vagi. Er kam hier fast ganz vom Glossopharyngeus und zwar mit an dessen Stamm herauftretenden Fasern e, welche zu den Wurzelfäden zu gehen schienen; allein ein Theil der Fasern g. wendet sich auch peripherisch in den Stamm des Glossopharyngeus. Am Facialis theilt er sich in vier Aeste. Zwei i. i. gingen über ihn hinweg, einer h. kommt central vom Facialis und geht wahrscheinlich in g. peripherisch in den Glossopharyngeus über, ein ganz kleiner k. ging peripherisch in den Facialis.

Fig. 42 ebenfalls der ganze Verlauf des Auricularis. Hier wendet sich eine Wurzel desselben g. am Vagus peripherisch, welche wahrscheinlich von dem peripherisch vom Facialis abgehenden Faden h herrührt. Die zwei Fäden i. i. gehen über den Facialis peripherisch weg, der Stamm zeigte sich als aus zwei Fäden zusammengesetzt.

Fig. 43 zeigt auch den ganzen Verlauf des Auricularis und den vom Facialis in ihn übergehenden Faden h. Es gingen einige Fädchen n. n. vom Auricularis ab, deren Verlauf ich nicht kenne.

Fig. 44, 45 u. 46 zeigen den Ursprung des Auricularis vom Vagus und Glossopharyngeus für sich — in Fig. 44 sieht man eine peripherisch in den Vagus übertretende Wurzel g.

Fig. 47 u. 48 zeigen ebenfalls den Ursprung des Auricularis Vagi vom Vagus sehr genau, und zwar a. von aussen und b. von innen. Es sind zwei peripherisch in den Vagus übertretende Fädchen vorhanden, der Auricularis ist aber ebenfalls aus zwei Fäden zusammengesetzt.

Fig. 49 ist der über den Facialis gehende Stamm i des Auricularis zurückgeschlagen, um die Verbindungen mit dem Facialis besser zu zeigen, von welchen eine h vom Facialis zum Auricularis und die andere k mit zwei Fasern vom Auricularis peripherisch in den Facialis übergeht.

Fig. 50 zeigt den Fall, wo der Auricularis k ganz in den Facialis überging. Hier war die Scheide des Facialis abgezogen, um das Faktum sicher zu stellen. Es kam aber auch ein Faden h vom Facialis und ging peripherisch in den Auricularis, an welchen sich auch noch ein anderes Fädchen x anschloss, dessen Ursprung ich nicht kenne.

Fig. 51 u. 52 zeigen die Anastomose zwischen dem Facialis und Auriculo-temporalis. Die Aeste beider Nerven legen sich zu beiderseitiger Verbindung aneinander und verbreiten sich peripherisch.

a. N. Facialis,
b. N. Temporalis superficialis.

Fig. 53—61 sind bestimmt, die Verhältnisse des N. Tympanicus, Petrosus superfic. minor und der Jacobson'schen Anastomose in der Trommelhöhle zu zeigen. Ich habe das Verhältniss der beiden ersteren Nerven überall so dargestellt, als wenn sowohl Fasern vom Petrosus superfic. minor oder vom Ganglion oticum zum Glossopharyng., als auch solche vom Nerv. tympanicus zum Gangl. oticum verlaufen. Ersteres ist wegen des peripheren Verlaufes mehrerer Fasern des Stammes des Tympanicus im Glossopharyngeus unvermeidlich anzunehmen; letzteres kann man nur aus der Dicke des Tympanicus und der von ihm abgehenden Nerven entnehmen, woraus hervorgeht, dass auch Fasern von ihm übrig bleiben müssen, die alsdann nur in der Bahn des Petrosus superf. minor sich befinden können.

a. N. Glossopharyngeus,
b. N. Facialis,
c N. tympanicus,
d. N. petros. superfic. minor,
e. Nerven zur Fenestra rotunda,
f. N. carotico-tympanicus seu petros. profund. minor,
g. Nerven zur Eustachischen Ohrtrompete,
h. das von mir entdeckte Ganglion am Petros. superfic. minor,
i. der Nerve zur Fenestra ovalis,
l. Nervus petros. superfic. major,
k. die kleine Arterie zwischen dem Petros. superfic. minor und dem Knie des Facialis, welche fälschlich für eine Nerven-Verbindung zwischen beiden gehalten würde.

Fig. 53. Ein sehr vollständiges Präparat, an welchem 1) der peripherische Verlauf mehrerer Fasern des Tympanicus bei seinem Ursprunge aus dem Glossopharyngeus, 2) das von mir beobachtete Ganglion an dem Nerven für die Fenestra ovalis und noch ein zweites am Stamme des Petros. superfic. minor, und 3) auf das zuverlässigste zu sehen war, dass die Fasern des Nervus carotico-tympanicus aus der Carotis in die Trommelhöhle und dann ohne sich weiter zu verbreiten zur Tuba Eustachii gingen; 4) zeigte dieses, wie alle andern Präparate ohne Ausnahme, dass zwischen dem Knie des Facialis und dem Petrosus superfic. minor keine Nervenverbindung besteht, sondern nur eine kleine Arterie den Schein davon hervorbringt.

Fig. 54. Hier war der peripherische Uebergang mehrerer Fasern des Tympanicus in den Stamm des Glossopharyngeus sehr deutlich. Wahrscheinlich ist indessen das Präparat in Beziehung auf f und g bei der Herausnahme verdreht worden, und dadurch der Nerv. carotico-tympanicus oben zu liegen gekommen. Auch der Nerve bei e erscheint zweifelhaft, ob er nur zur Fenestra rotunda geht, denn er ist zu stark und aus von oben und unten eintretenden Fäden zusammengesetzt.

Fig. 55. Ein dadurch bemerkenswerthes Präparat, dass dem Faserverlaufe nach keine sympathischen Fasern in die Anastomose eintreten, dagegen die Fäden f zur Carotis gehen, oder wahrscheinlicher sich auch noch in der Trommelhöhle verbreiten. Das kleine Ganglion h ist hier dadurch merkwürdig, dass es fast ganz frei, nur durch ein kleines Fädchen mit dem Petros. superfic. minor verbunden ist, während es sonst demselben ganz dicht ansitzt.

Fig. 56 erscheint durch den Faserverlauf des Nerv. carotico-tympanicus f sehr merkwürdig, indem sich derselbe nur an den Stamm des Tympanicus anlegt, um sich sogleich wieder mit dem Nerven für die Tuba Eustachii zu verbinden.

Fig. 57. Ein von seiner Scheide entblösster Stamm des Glossopharyngeus, an welchem der Tympanicus fast von seinem Ursprunge an doppelt ist. Es treten aus dem Ganglion petrosum noch zahlreiche Nerven aus, deren einige wohl die Verbindung mit dem Vagus vermittelt haben mögen, ein anderer eine Wurzel zum Auricul. Vagi sein wird; die übrigen aber sind mir unbekannt.

Fig. 58 zeigt eine auffallende Spaltung des Stammes des N. tympanicus, und ein ebenso bemerkenswerthes und abweichendes Verhalten des N. carotico-tympanicus. Möglich wäre es, dass der eine Faden n vom Glossopharyngeus in den Plexus caroticus übergeht, während ich ihn umgekehrt dargestellt habe. Ebenso ist es zweifelhaft, ob der Faden o vom Caroticotymp. hinaufläuft, oder umgekehrt vom Petrosus superfic. minor in den Plexus caroticus übergeht.

Fig. 59. Dieses Präparat ist durch die ganze Anordnung seiner Fäden auffallend; einmal der starke Nerve bei e für die Fenest. rotunda; dann der Abgang der Nerven zur Ohrtrompete g und in den carotischen Kanal f so hoch oben; endlich der alleinige Abgang von Fasern des Tympanicus in die Ohrtrompete; dagegen der Uebergang der sympathischen Faser f in den Petrosus superfic. minor, wenn man nicht annehmen will, dass er von diesem in das carotische Geflecht übergeht. In den beiden letzten Fällen fand ich kein Ganglion an dem Nerven i für die Fenestra ovalis.

Fig. 60. Zeigt abermals einen vom Ursprunge an getheilten Stamm des Tympanicus und Uebergang eines Astes desselben zum carotischen

Geflechte — oder umgekehrt. Ferner Uebergang sympathischer Fäden zum Petrosus superfic. minor — oder umgekehrt; aber eine Theilnahme sympathischer Fasern an den Nerven der Ohrtrompete.

Fig. 61. Ist nur durch seine Lage auffallend und den hohen Abgang der Nerven für die Tuba Eustachii und aus dem Plexus caroticus. Letzterer geht hier nur zur Tuba Eustachii.

Fig. 62 u. 63. Zwei Darstellungen des Plexus tympanicus, welche sich dadurch auszeichnen, dass die Nerven zuerst gezeichnet wurden, als sie noch in der Lage in der Trommelhöhle sich befanden, so dass keine Verwechselung möglich war. Erst dann wurden sie herausgenommen und der Faserverlauf genauer studirt.

Fig. 62 ist besonders durch die Dicke des Petrosus prof. minor f ausgezeichnet, den ich so dargestellt habe, als wenn alle seine Fasern von dem Plexus caroticus abstammen, und sich dann sowohl zum Ganglion petrosum als zum Ganglion oticum, aber auch in die Gegend der Fenestra rotunda hinbegeben. Der Nerve i ging in die Gegend der Fenestra ovalis, aber nicht grade auf dasselbe los, vielleicht war der eigentliche Nerve für diese Stelle nur ein Zweig; ein Ganglion war nicht zu bemerken.

Fig. 63 ist besonders dadurch bemerkenswerth, dass der Petrosus superfic. minor d an der Bildung keiner Nerven der Trommelhöhle Theil nimmt, sodann nur vom Ganglion oticum zum Ganglion petrosum geht; dagegen der Tympanicus sehr stark entwickelt ist, und fast alle diese Nerven zur Tuba Eustachii g und nur ein feiner Faden i, an dem zwei ganz kleine Ganglien zur Fenestra ovalis gehen. Der Petrosus prof. minor geht hier nur zur Tuba und zum Ganglion petrosum. Zur Fenestra rotunda bemerkte ich hier keinen Faden.

Fig. 64 zeigt eine Anastomose zwischen dem R. digastricus des Facialis und dem des Glossopharyngeus. An diesem Präparat fand ich, trotz der sorgfältigsten Aufmerksamkeit, weder am Vagus, noch am Facialis, noch in der Fossa jugularis eine Spur des Auricularis Vagi.

a. Nervus Vagus;
b. N. Glossopharyngeus,
c. N. Facialis,
d. R. digastricus N. Glossopharyngei,
e. R. digastricus N. Facialis,
f. Vielleicht ein Würzelchen eines unbedeutenden Auricularis Vagi.
g. N. Tympanicus,
h. R. auricularis profund. N. Facialis,

Fig. 65. Zeigt dieselbe Anastomose zwischen dem R. digastricus des Facialis und Glossopharyngeus als scheinbar ohne Ende; allein am R. digastr. des Facialis bemerkt man bei i einen in centraler Richtung abgehenden Faden, welcher unzweifelhaft von dem Glossopharyngeus herrührt. Wahrscheinlich fand sich am R. digastr. des Glossopharyngeus ein ähnlicher vom Facialis herrührender, welcher indessen höher oben abging und desshalb nicht beobachtet wurde.

Fig. 66. Eine scheinbare Anastomose ohne Ende zwischen dem R. pharyngeus Vagi a und dem R. pharyngeus Glossopharyngei b.

Fig. 67 u. 68. Die Stämme des Glossopharyngeus, Vagus, Accessorius Willisii und Hypoglossus; vorzüglich zur Darstellung einer Anastomose zwischen dem R. pharyng. Glossopharyngei und des R. pharyng. Vagi, von denen ersterer grösstentheils aus dem R. internus des Accessorius Willisii hervorgeht.

a. N. Glossopharyngeus,
b. N. Vagus,
c. N. Accessorius Will.,
d. N. Hypoglossus,
e. die Anastomose zwischen beiden R. pharyngei des Vagus und Glossopharyngeus,
g. Ein Zweig des N. Cervicalis I. zum Hypoglossus,
h. R. auricularis Vagi.

Fig. 67. Die Anastomose ist zwar grösstentheils nur scheinbar; allein bei e, f und i scheinen sich auch Schlingen ohne Ende zu befinden. Der N. auricul. Vagi entspringt mit zwei Wurzeln vom Glossopharyngeus und mit drei vom Vagus und ist sehr stark.

Fig. 68. Die Anastomose ist hier ganz nur scheinbar, und vermittelt zugleich durch den Zweig k eine Verbindung zwischen den Stämmen des Glossopharyngeus und Vagus. Der Auricul. Vagi entspringt nur mit einer Wurzel vom Vagus und ist schwach.

Fig. 69 stellt die Verbindung des Glossopharyngeus mit dem Vagus dar. a Nervus Glossopharyngeus b b b drei Bündel des N. Vagus, von deren einem der N. auricularis Vagi e mit zwei gespaltenen Wurzeln c entspringt, d die Verbindung zwischen Glossopharyngeus und Vagus hier durch mehrere meist von letzterem zu ersterem gehenden Fäden vermittelt. In d' sind aber auch Fäden vom Glossopharyngeus eingeschlossen, welche wahrscheinlich nach e', einem zweiten Faden des Auricularis Vagi, hinziehen.

Fig. 70. Ein anderer Fall von Verbindung zwischen Glossopharyngeus b und Vagus a, etwas tiefer unten durch die Fäden c c.

Fig. 71 zeigt die Stämme des Glossopharyngeus, Vagus, Accessorius Willisii und Hypoglossus, und ihre Verbindungen unter einander.

a. N. Glossopharyngeus,
b. N. Vagus,
c. N. Accessorius Will.
d. N. Hypoglossus,
e. Scheinbare Anastomose zwischen Vagus und Hypoglossus, nachdem letzterer in seinem unteren Ende zur Seite gelegt sichtbar,
f. f′ f″. Anastomose zwischen Glossopharyngeus und Vagus,
g. Ursprung des Auricularis Vagi, an welchem wieder ein peripherisch gehendes Bündel wahrzunehmen ist,
h. N. tympanicus,
i. N. Cervicalis I und seine Verbindung mit dem Hypoglossus,
k. Ein sympathischer Faden zum Hypoglossus.

Fig. 72—77 zeigen die Verbindung zwischen Vagus und Accessorius bei ihrem Austritt aus dem Foramen jugulare.

Fig. 72 u. 73, Fig. 74 u. 75, Fig. 76 u. 77 gehören zusammen, indem sie immer die Ansichten von vorn und von hinten zeigen. Es hält schwer, die Gränze zwischen den Wurzeln beider Nerven anzugeben.

a. N. Vagus,
b. N. Accessorius,
c. Innerer Ast desselben zum Vagus.

Man sieht überall, dass ehe der innere Ast des Accessorius an den Vagus abgegeben wird, schon Verbindungen zwischen beiden Nerven sich finden, die als Bündel des Vagus zum Accessorius aufgefasst werden können, aber auch als Wurzeln des Accessorius, welche mit an der Bildung des Ganglion jugulare Vagi Antheil nehmen.

Fig. 78—87 geben Darstellungen der verschiedenartigen Verbindung zwischen dem Accessorius Willisii und der hintern Wurzel des ersten Halsnerven.

a. Das peripherische Ende des Accessorius,
b. die vordere und
c. die hintere Wurzel des ersten Halsnerven,
d. das Ganglion der hintern Wurzel des ersten Halsnerven,
e. falsche Ganglien,
f. hintere Wurzel des zweiten Halsnerven.

Fig. 88—91 stellen die Anastomose zwischen dem Accessorius Willisii und dem dritten Halsnerven zwischen den Bündeln des Sternocleidomastoideus dar.

In Fig. 89, 90 u. 91 scheint eine Anastomose ohne Ende angenommen werden zu müssen.

a. N. Accessorius Willisii,
b. dessen R. sternocleidomastoideus,
c. N. cervicalis II, der nicht Antheil an der Anastomose hat
d. N. cervicalis III, welcher mit seinem Aste
e. die Anastomose mit b und mit seinem Aste
f. eine weiter abwärts befindliche Anastomose mit dem Stamme des Accessorius bildet.

Fig. 92—94 zeigen einige Verbindungsfäden zwischen dem Hypoglossus und Vagus und zwar Fig. 92 u. 94 von Diesem zu Jenem und Fig. 93 von Jenem zu Diesem.

a. N. Hypoglossus,
b. N. Vagus,
cc. Verbindungsfäden vom Vagus zum Hypoglossus und von diesem zu jenem,
d. erster Halsnerve und seine Verbindungen mit dem Hypoglossus.
e. in Fig. 94 scheinbare Anastomose zwischen Vagus und Hypoglossus.

Fig. 95 Verbindung des ersten Halsnerven d mit dem Hypoglossus a.

Bei f eine Verbindung zwischen dem R. pharyngeus Vagi und R. pharyngeus Glossopharyngei e.

Fig. 96 Verbindungen des ersten Halsnerven d mit dem Hypoglossus a, von welchen einige central, andere peripherisch in den Hypoglossus übertreten.

g. ein sympathischer Faden zum Hypoglossus.

Fig. 97 u. 98. Zwei Präparate über die Verbindung zwischen Hypoglossus und Vagus, und zwar Fig. 97 etwas höher oben von vorne und Fig. 8 etwas tiefer unten von hinten.

a. N. Glossopharyngeus,
b. N. Vagus,
c. N. Hypoglossus.

In Fig. 97 geht bei d ein starker Faden vom Vagus zum Hypoglossus, in Fig. 98 bei e aber umgekehrt wieder ein wenn auch dünnerer Faden vom Hypoglossus zum Vagus. Ausserdem sieht man bei f in Fig. 97 die Ana-

stomose zwischen R. pharyngeus des N. Glossopharyngeus und des R. pharyngeus des N. Vagus.

Fig. 99 zeigt ein schwer zu entzifferndes Präparat über die Verbindung zwischen dem Hypoglossus und ersten Halsnerven. Es handelt sich dabei namentlich um den feinen Faden f, von welchem ich zuerst glaubte, er stelle die von Hyrtl erwähnte Schlinge ohne Ende dar, weil in der That zuweilen ein deutlicher Ast des ersten Halsnerven wie g central in den Stamm des Hypoglossus eintritt. Zuletzt glaube ich mich überzeugt zu haben, dass f ein Zweig eines zwischen und mit den Aesten des ersten Halsnerven sich verbreitenden sympathischen Geflechtes ist, dessen einen Stamm e darstellt. Der Faden f ist auch schon in Fig. 69 und 96 k und g abgebildet, findet sich immer und darf nicht mit andern aus dem ersten Halsnerven central an dem Hypoglossus in die Höhe steigenden feinen Fasern verwechselt werden, welche in unserem Falle hier, alle in g vereinigt zu sein scheinen. Dieser Faden g könnte übrigens auch vom Hypoglossus peripherisch in den ersten Halsnerven übergehen und durch einen der Aeste desselben sich peripherisch verbreiten, was aber nicht zu ermitteln war. Er ist nur ein Theil des Hauptverbindungsastes d zwischen dem ersten Halsnerven und dem Hypoglossus, welcher grösstentheils peripherisch in den Hypoglossus übergeht. h ist ein Fädchen des ersten Halsnerven, das peripherisch in den Hypoglossus übergeht. c ist die Anastomose vom ersten Halsnerven zum zweiten.

Fig. 100—104 stellen die bekannte Ansa Hypoglossi zwischen diesem Nerven und dem zweiten und dritten Halsnerven dar.

a. N. Hypoglossus,
b. Verbindungsast des ersten Halsnerven zum Hypoglossus, welcher sich zuweilen bis zum R. descendens Hypoglossi verfolgen lässt,
d d'. zweiter und dritter Halsnerve,
c c. durchschnittener R. descendens Hypoglossi, dessen mittlerer Verlauf zur Raum-Ersparniss weggelassen ist,
e. Peripherisch in den Hypoglossus eintretender Theil des R. descendens,
f. Anastomose zwischen R. descendens und dem Halsnerven.

Fig. 101 zeigt nur den Stamm des Hypoglossus a und die Entstehung seines R. descendens c von dem ersten Halsnerven b.

Fig. 105—109 stellen die gleichfalls sehr bekannte Anastomose zwischen Hypoglossus und Lingualis dar. Ihre Zweige verbinden sich nur, um in anderer Ordnung sich peripherisch weiter zu verbreiten.

Nur Fig. 108 zeigt scheinbar eine sogenannte Schlinge ohne Ende, die indessen ihr peripherisches Ende doch vielleicht noch anderswo gefunden hat, und welche ich niemals wieder an dieser Stelle, trotz häufiger Untersuchungen, gesehen habe.

a. N. Lingualis,
b. N. Hypoglossus,
c. die Anastomose beider.
d. Ganglion linguale.

Druck von E. Stahl.

Zu pag. 35, Zeile 4 von oben.

Endlich besitzen wir auch von Professor Luschka eine specielle Beschreibung des Hypoglossus (Müller's Archiv 1856, p. 62), in welcher er auch die Anastomosen desselben mit anderen Nerven verfolgt hat. Und zwar erwähnt derselbe zunächst eine Verbindung zwischen dem Gangl. cervicale supremum Sympathici und dem Stamme des Hypoglossus, 6 Mm. unterhalb des Canalis hypoglossi, von welcher es sich anatomisch nicht entscheiden lässt, ob sie vom Sympathicus zum Hypoglossus oder von diesem zu jenem geht. Von dem R. descendens behauptet er, dass derselbe immer nur von dem ersten, oder von dem ersten und zweiten Cervicalis abstamme und mit dem Hypoglossus selbst nichts zu thun habe. Sodann bestätigt er auch einige von einem der drei Halsnerven gegen das Centralende des Hypoglossus verlaufende Fädchen, welche aber wieder zur peripherischen Verbreitung von demselben abgehen sollen. Von der Verbindung des R. descendens Hypoglossi mit dem R. anterior des zweiten und dritten Halsnerven in der sogenannten Ansa Hypoglossi, sowie von dem peripherischen Verlaufe einiger Fasern an dem Ursprunge des R. Descendens in dem Stamme des Hypoglossus und damit von den Angaben Volkmanns spricht Luschka weiter gar nicht, da er, wie gesagt, den R. Descendens ganz von den Halsnerven ableitet. Eine Verbindung zwischen Vagus und Hypoglossus ist nach Luschka entweder gar nicht einmal angedeutet oder nur scheinbar in den Fädchen, welche vom Vagus an den Hypoglossus treten, denselben sogleich wieder verlassen und in den Vagus zurücktreten. Ein grosses Gewicht legt Luschka dagegen auf die Verbindung des Hypoglossus mit Fäden aus dem R. Ligualis trigemini und aus dem Ganglion submaxillare in der Nähe der Zunge. Ein Theil der diese Verbindung vermittelnden Fäden soll immer central gegen die Hypoglossuswurzel verlaufen; dieselben sollen eine sensitive Bedeutung haben und den Stamm des Hypoglossus wieder zu peripherischer Verbreitung verlassen, namentlich als Knochennerven des Hinterhauptbeines und als Venennervchen des Sinus circularis des Hinterhauptloches. —

Fig. 1.

Fig. 2.

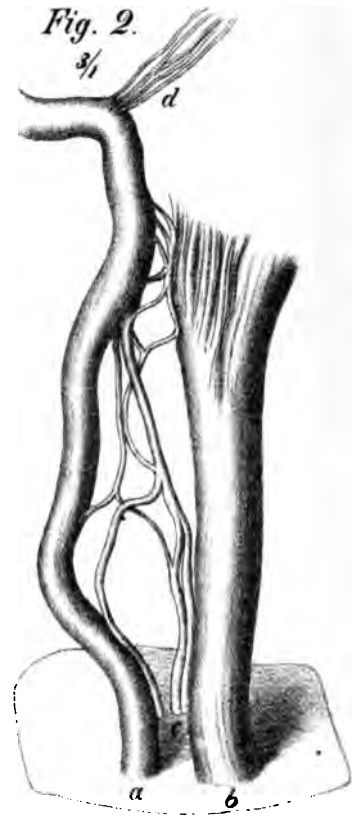

Fig. 3.

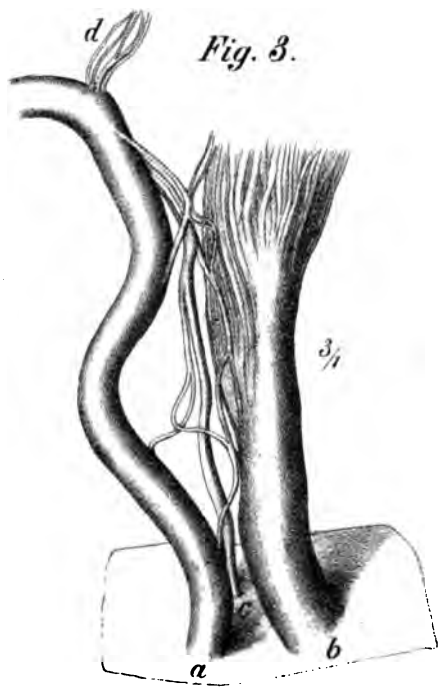

Fig. 4.

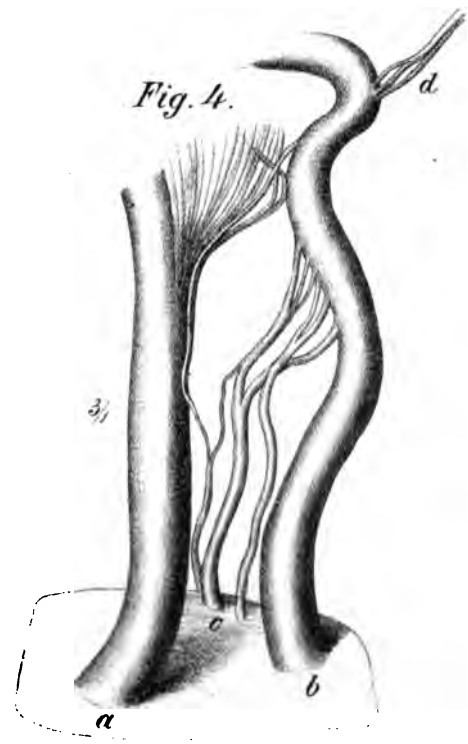

Fig. 5.
3/1

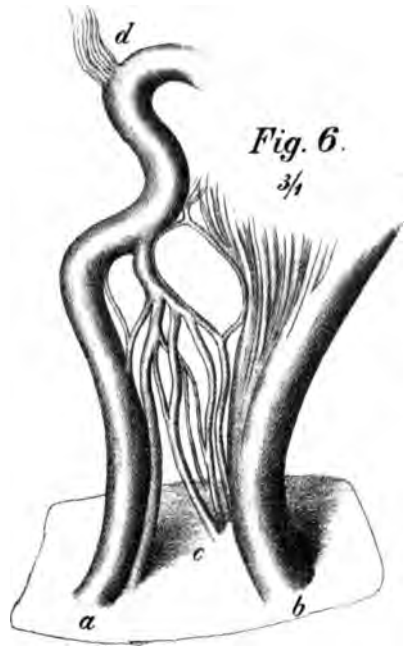

Fig. 6.
3/1

Fig. 7.
3/1

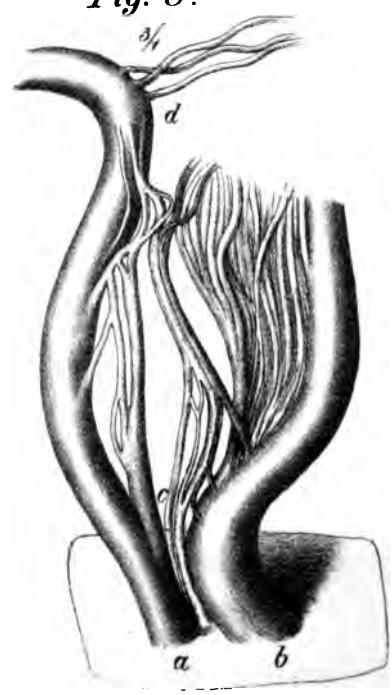

Fig. 8.

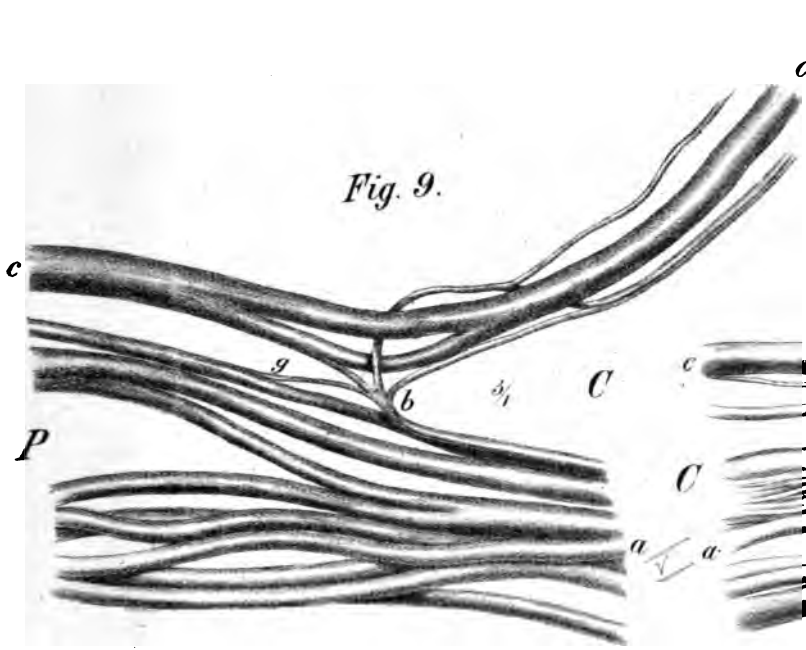

Fig. 9.

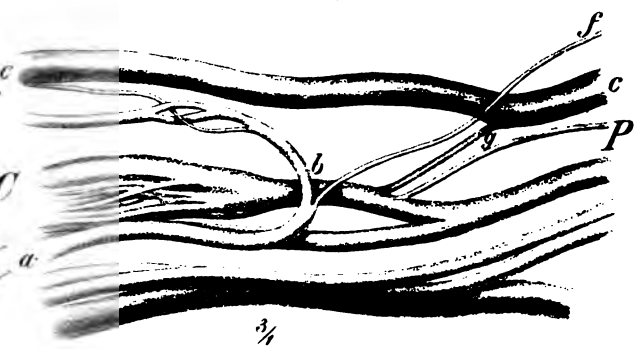

Fig. 10.

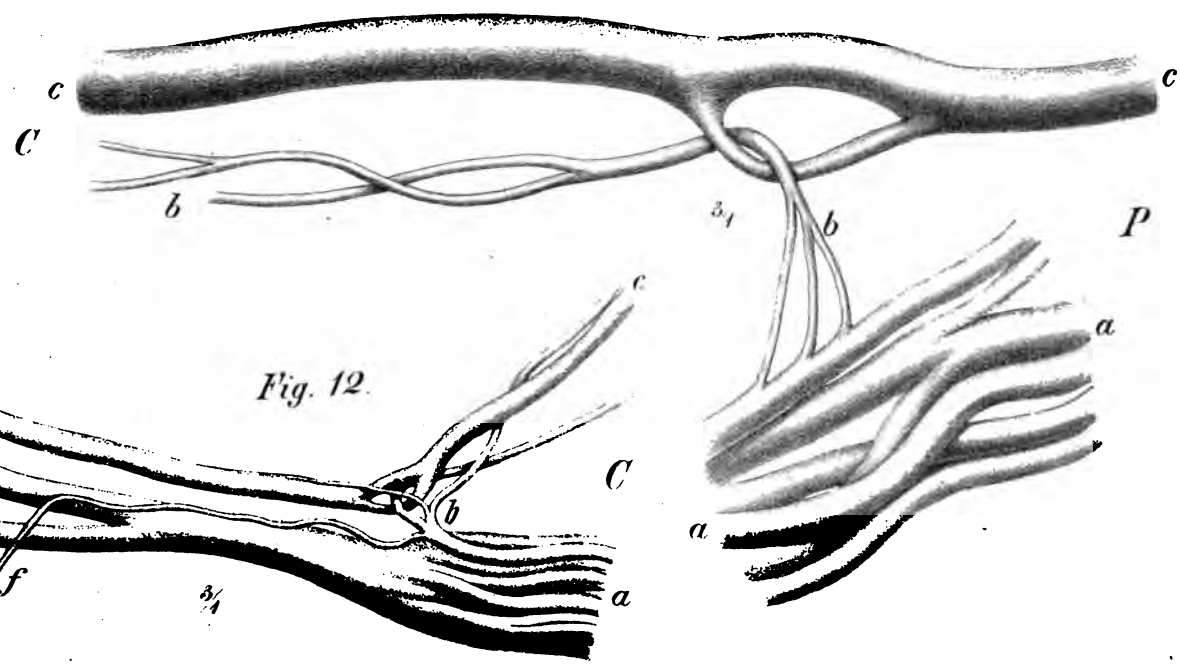

Fig. 11.

Fig. 13.

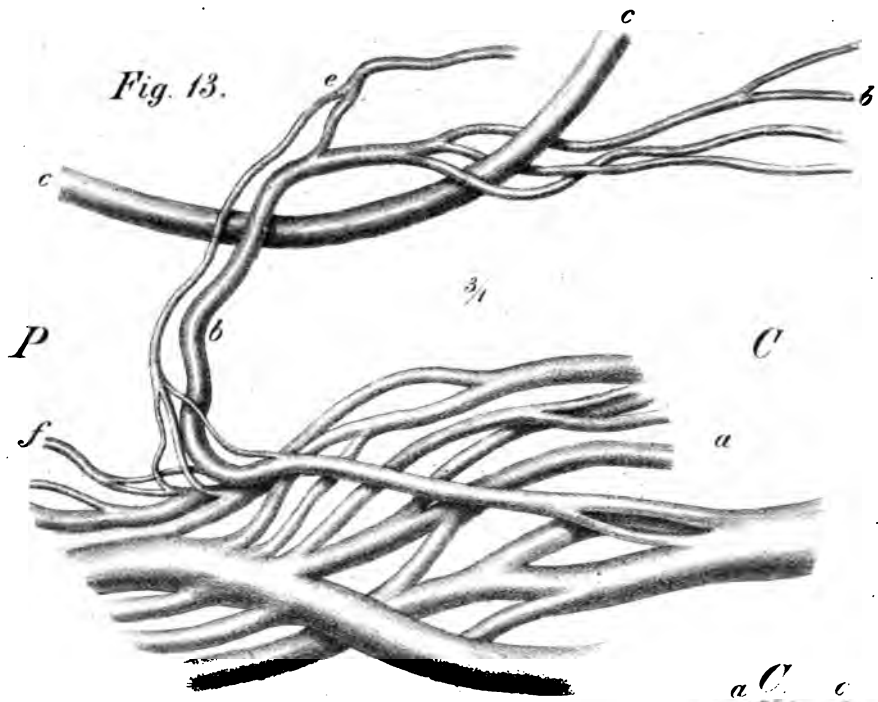

Fig. 14.

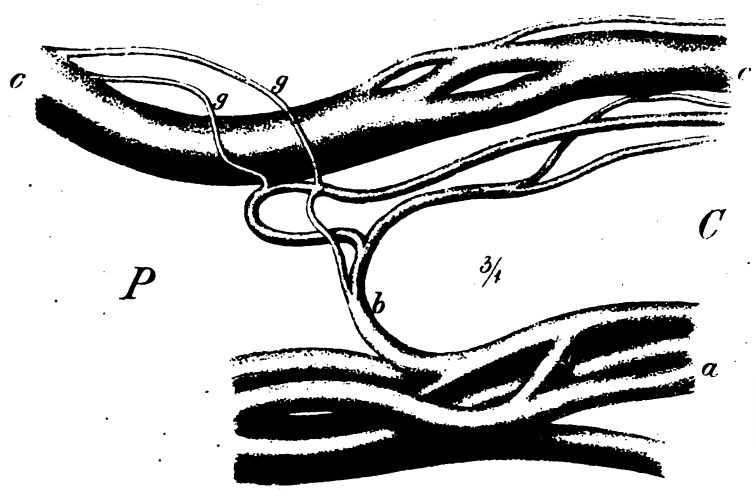

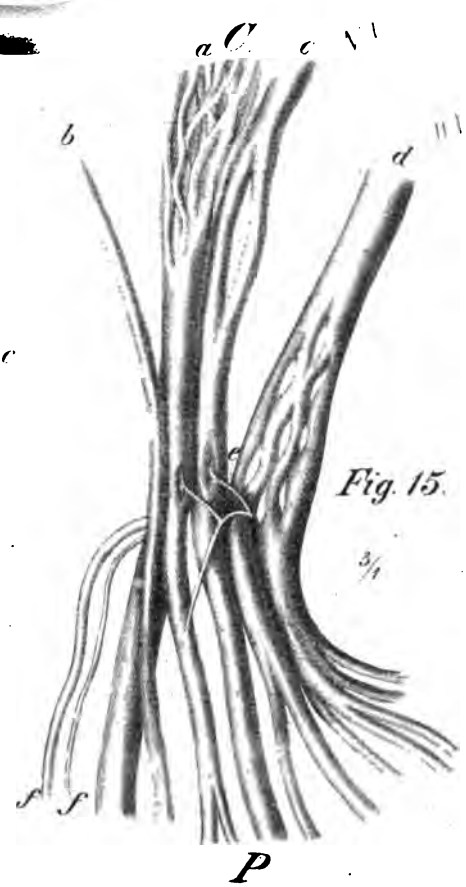

Fig. 15.

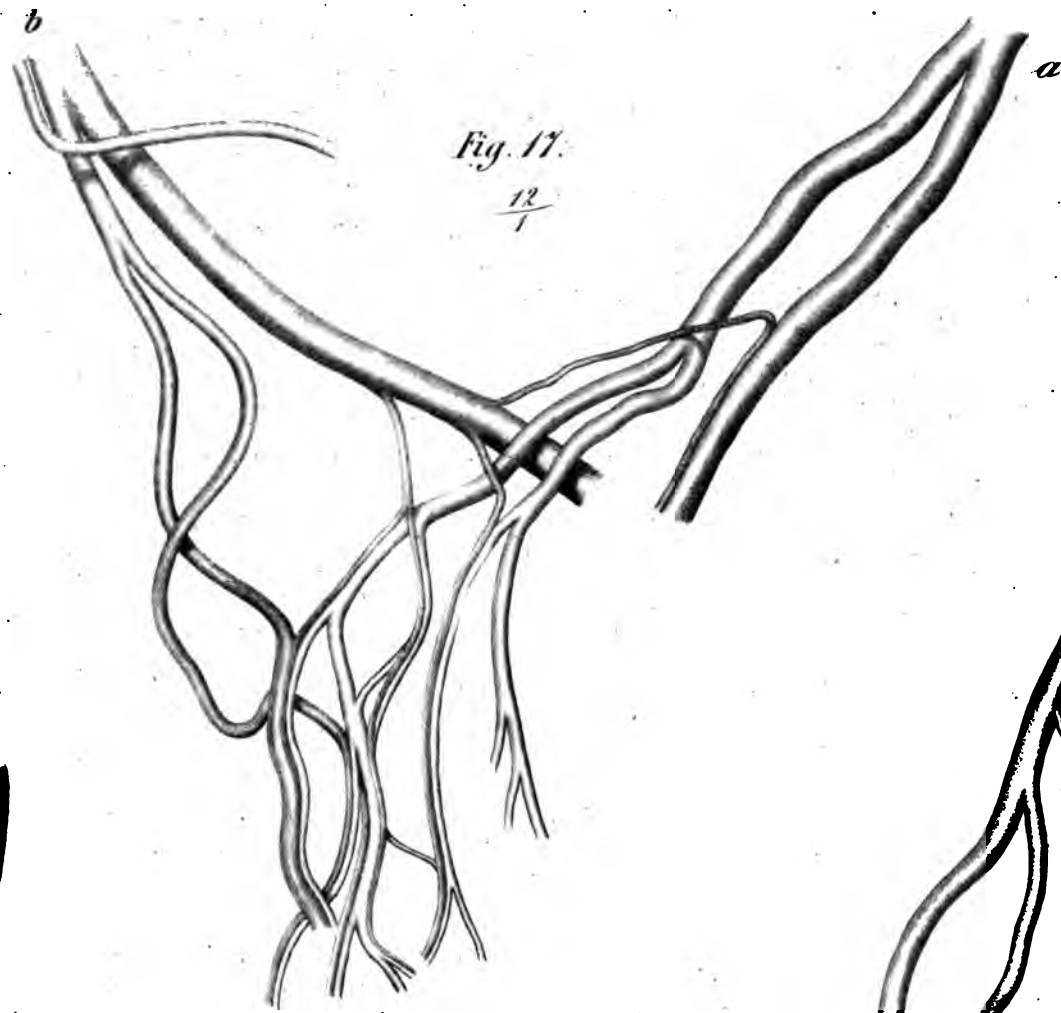

Fig. 17.
12/1

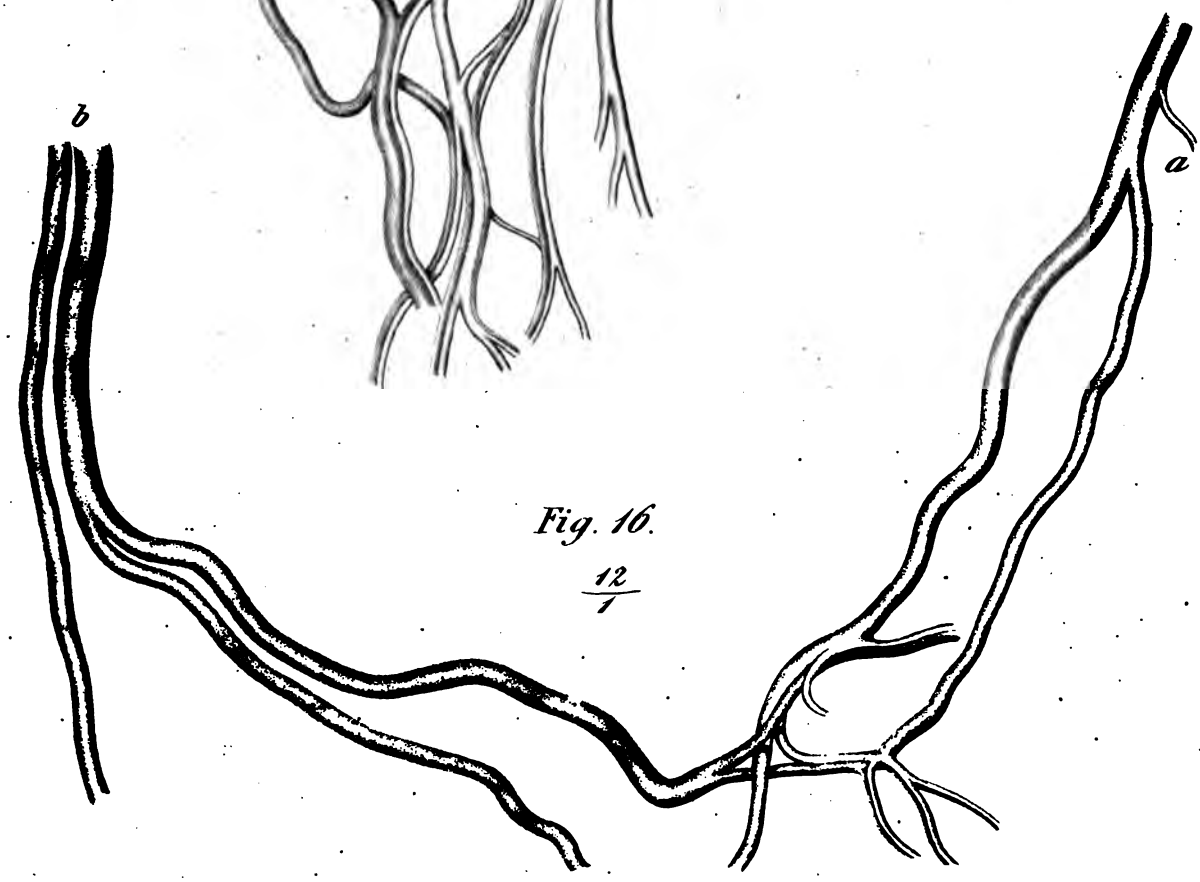

Fig. 16.
12/1

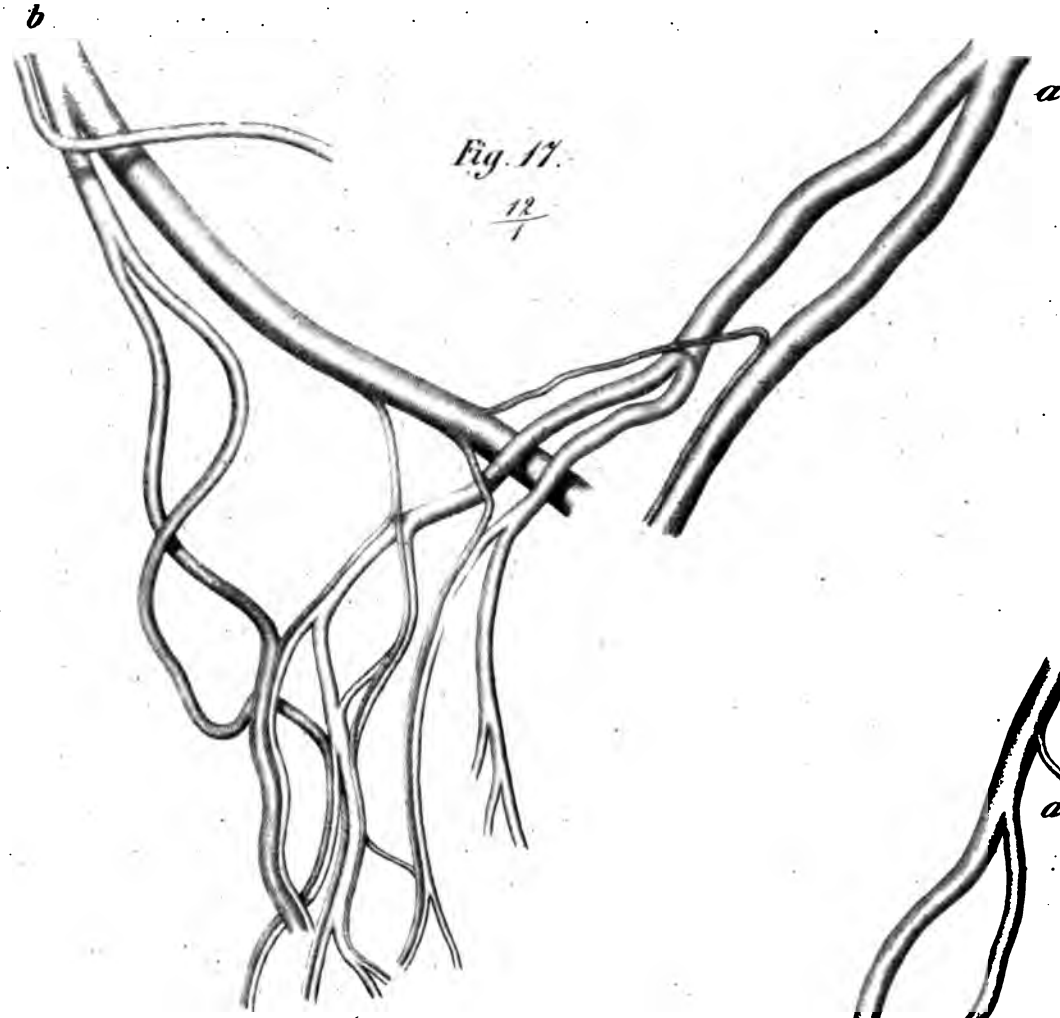

Fig. 17.
12/1

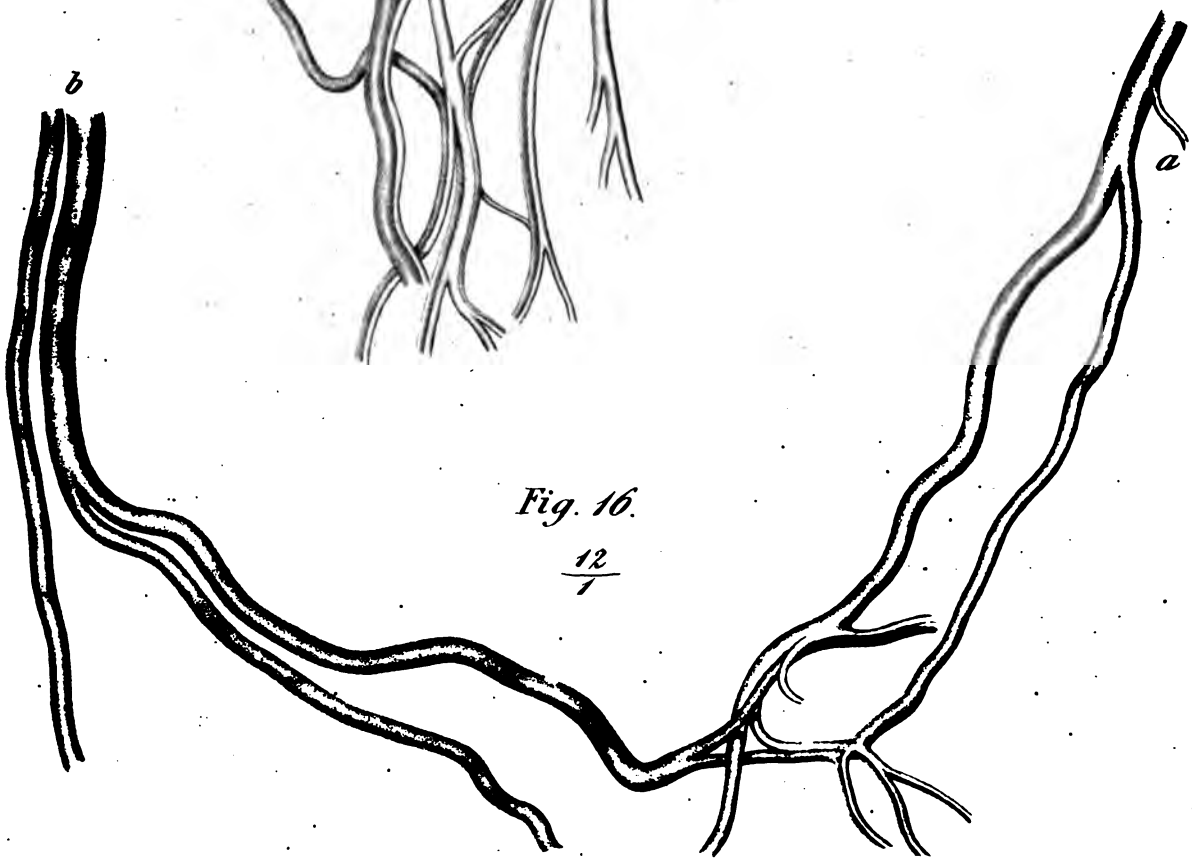

Fig. 16.
12/1

Fig. 22. 12/1

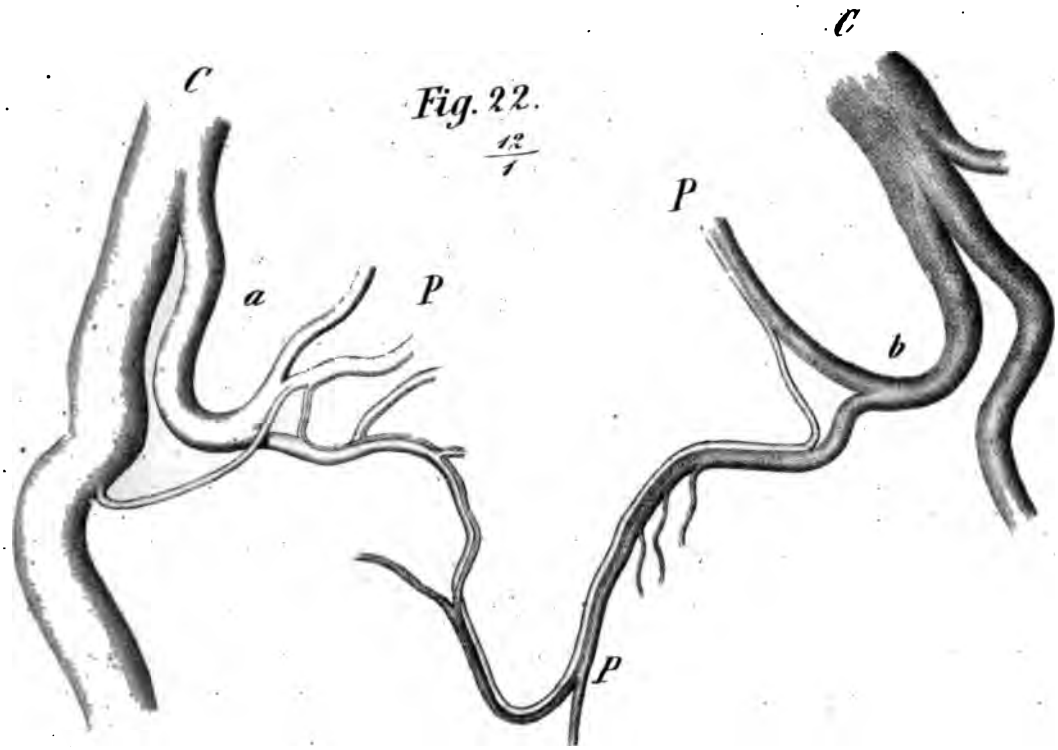

Fig. 23. 12/1

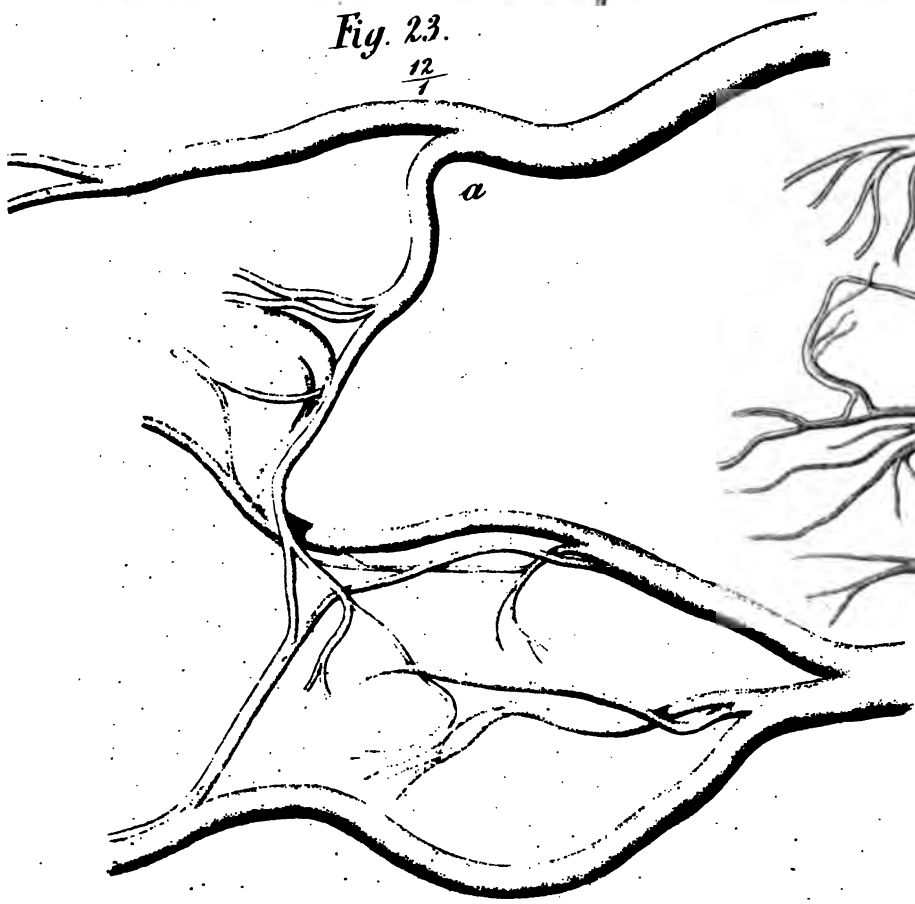

Fig. 21. 4/1

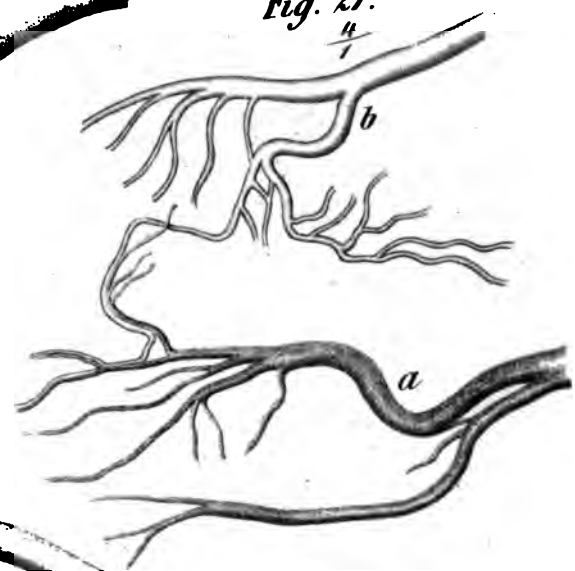

Fig. 22.

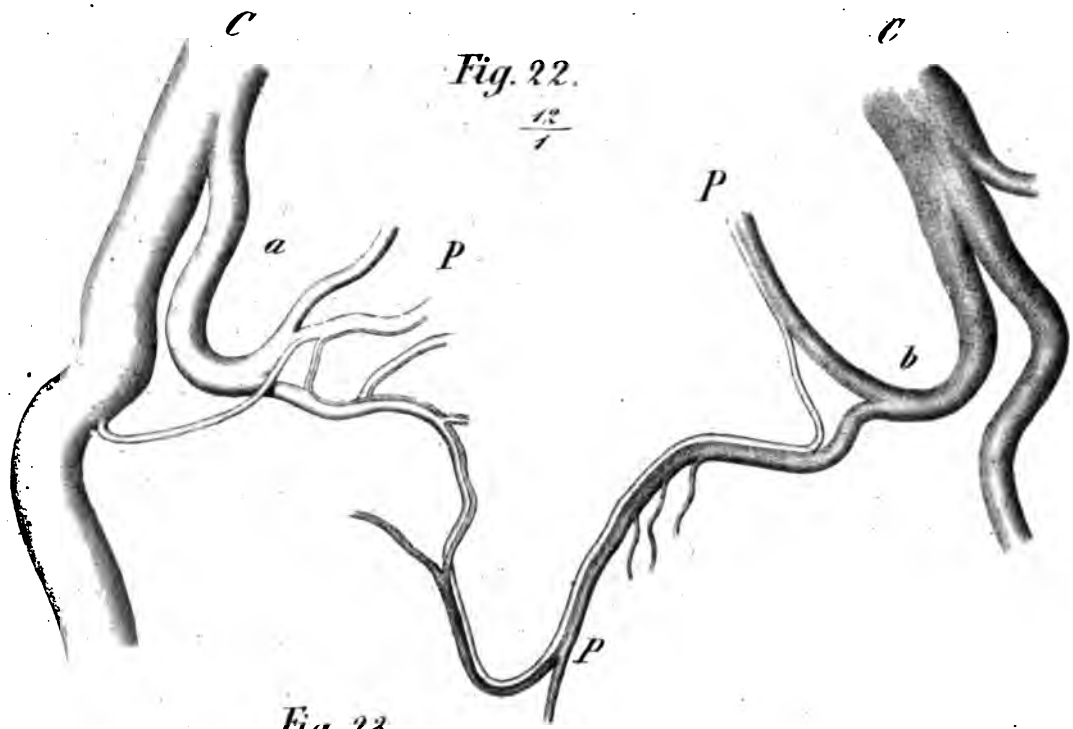

Fig. 23.

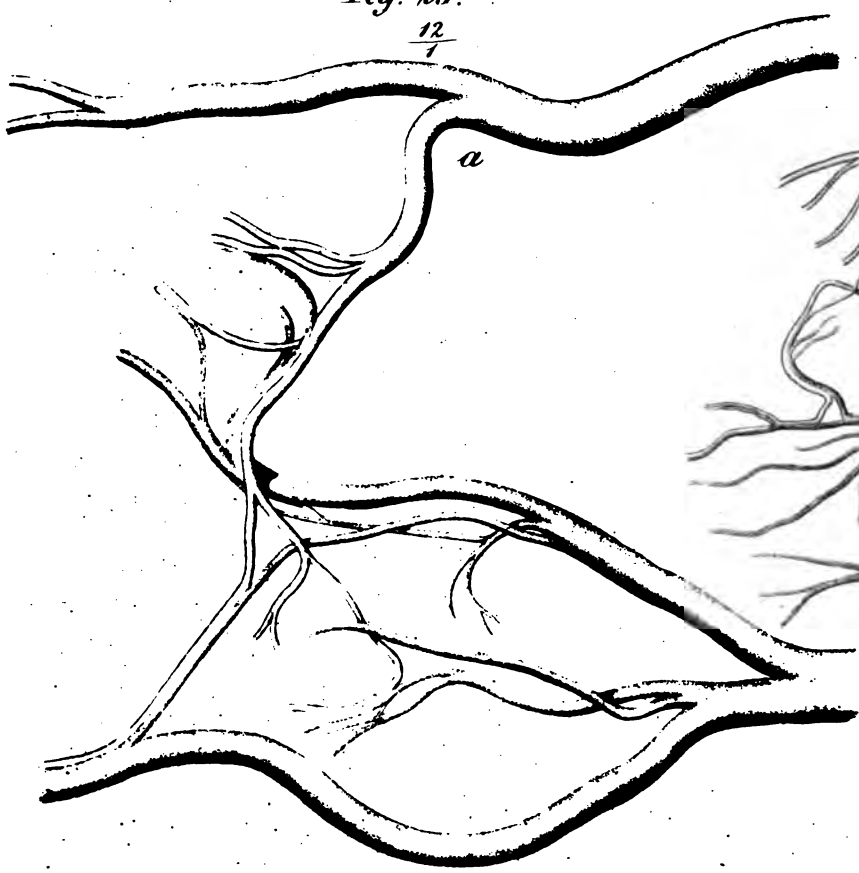

Fig. 21.

Tab. IX.

Fig. 26.

Fig. 27.

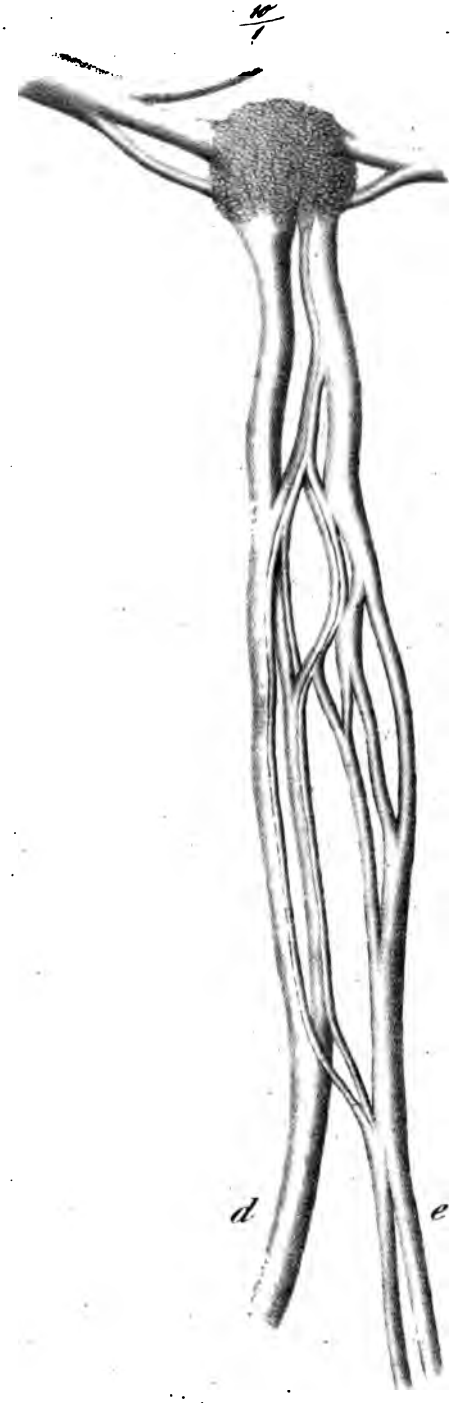

Tab. X.

Fig. 28.

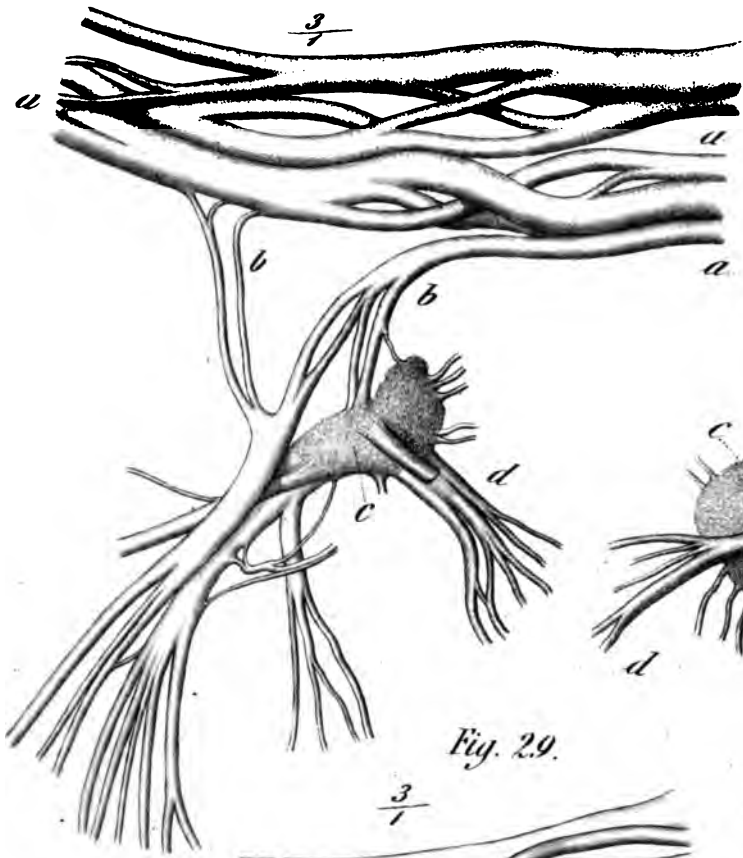

Fig. 29.

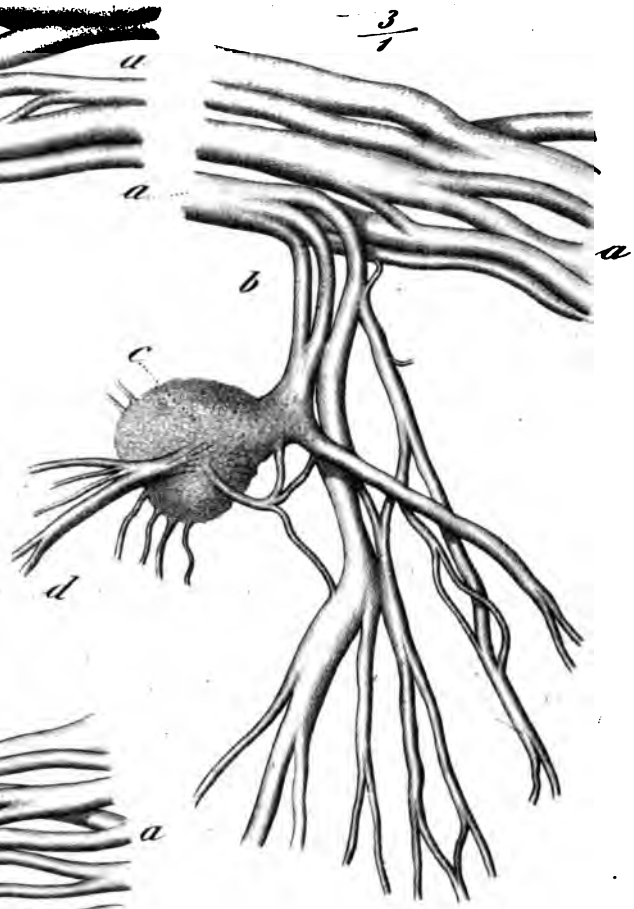

Fig. 29.

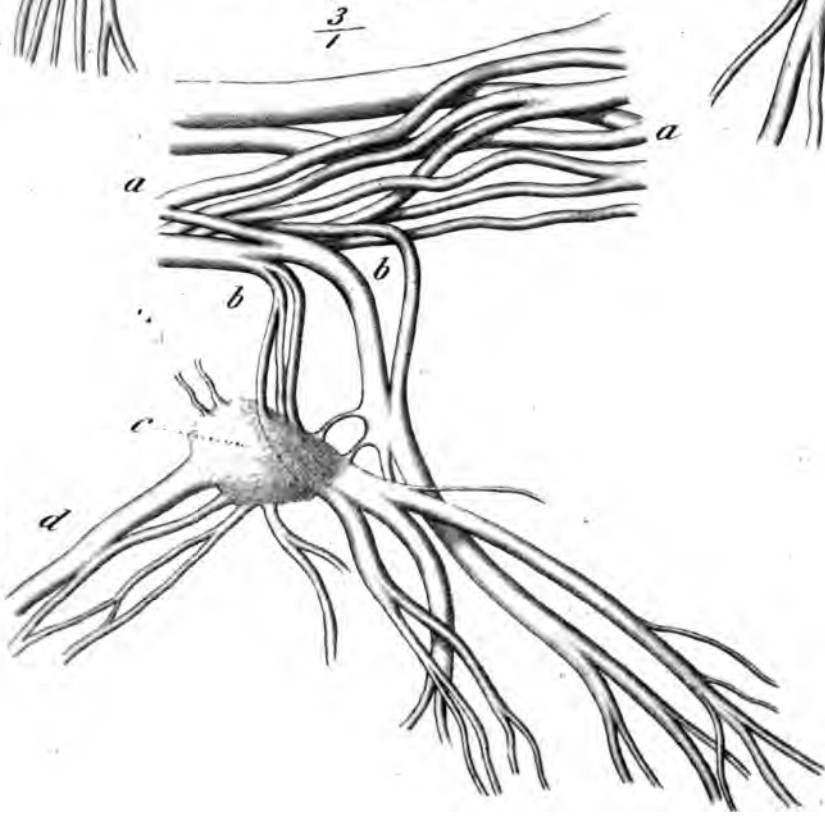

Tab. XI.

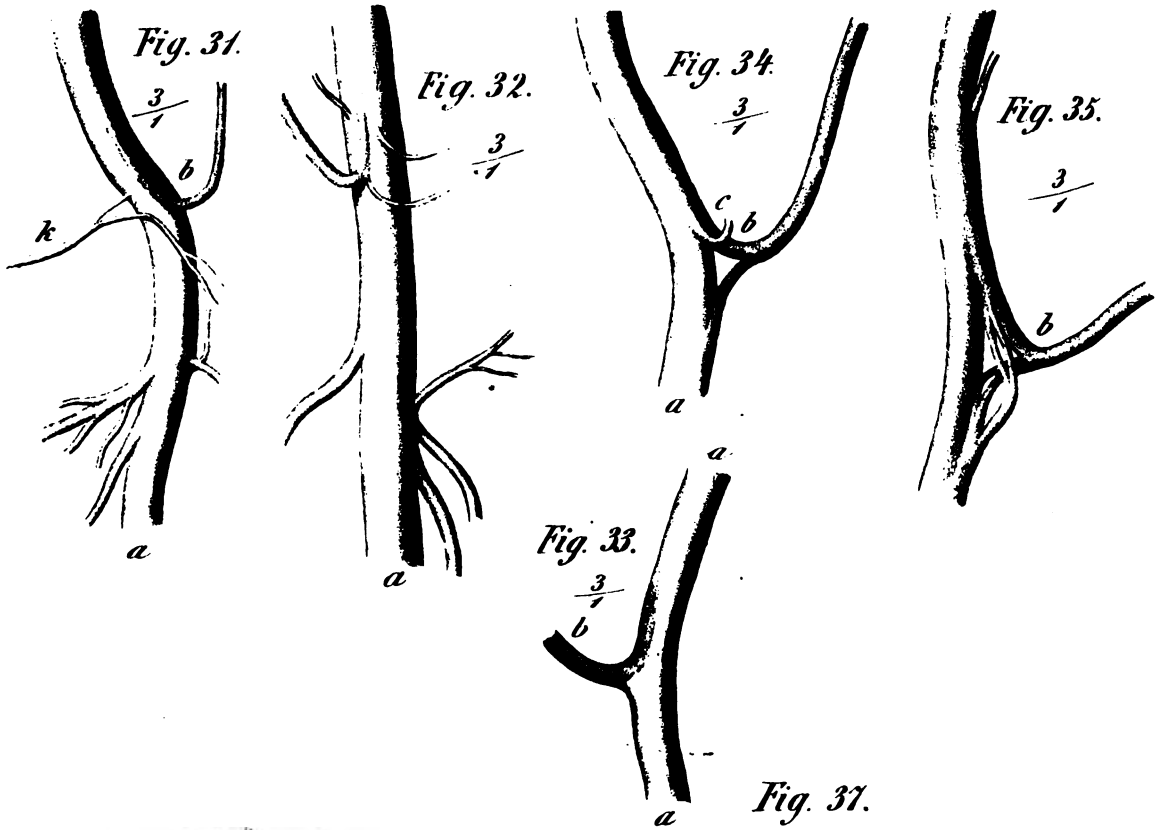
Fig. 31.
3/1
b
k
a
Fig. 32.
3/1
a
Fig. 34.
3/1
a
c
b
a
Fig. 35.
3/1
a
b
Fig. 33.
3/1
a
b
a

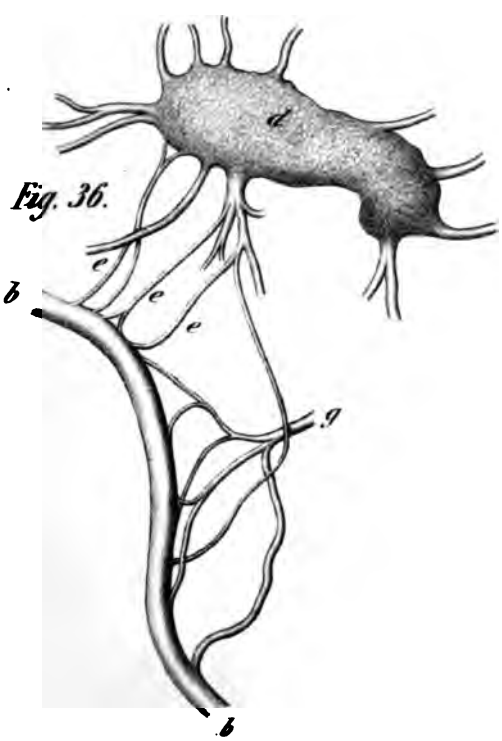
Fig. 36.
d
c
e
e
b
g
b

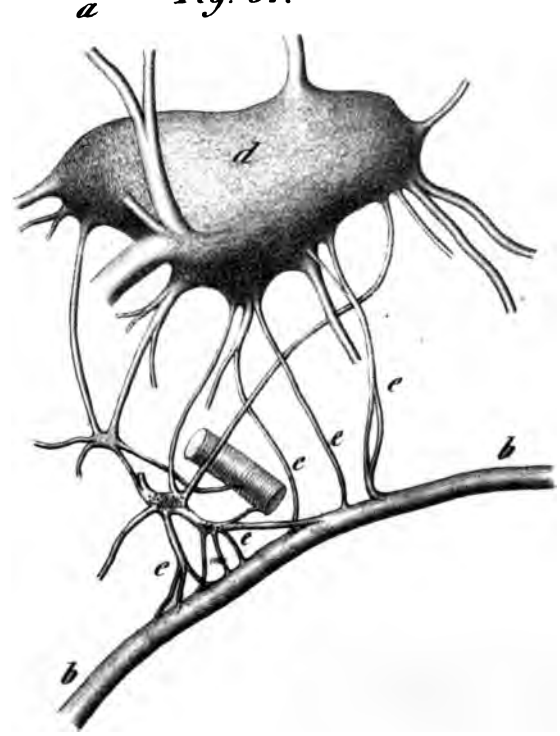
Fig. 37.
d
c
c
e
b
c
c
b

Tab. XII.

Fig. 38. 4/1

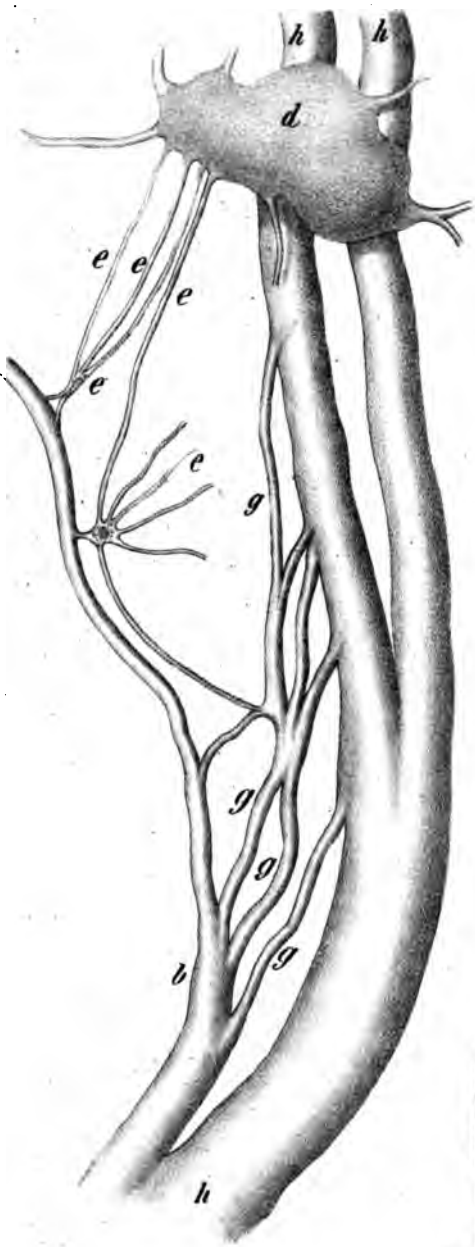

Fig. 39. 6/1

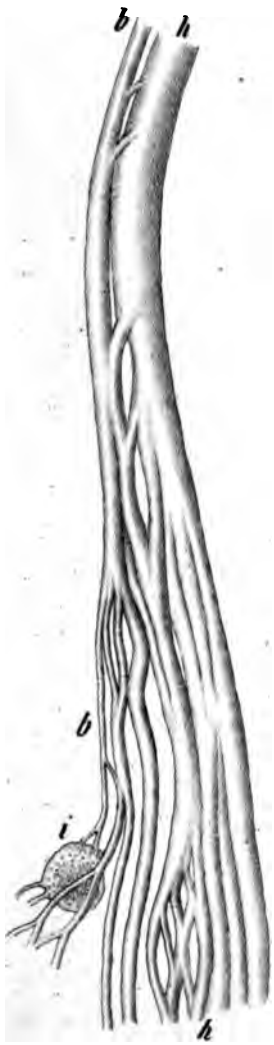

Fig. 40. 6/1

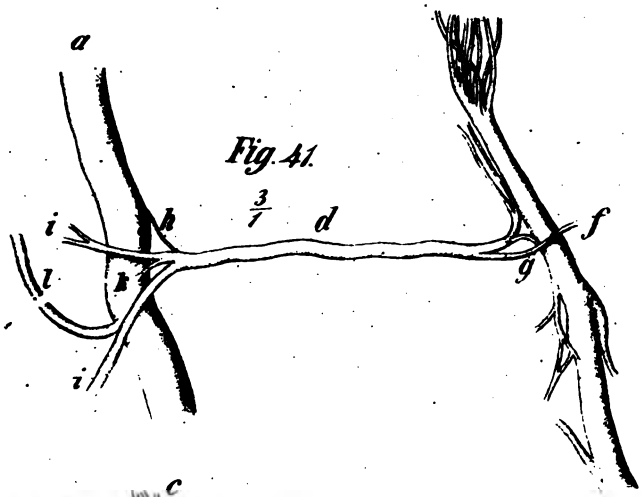

Fig. 41.
3/1

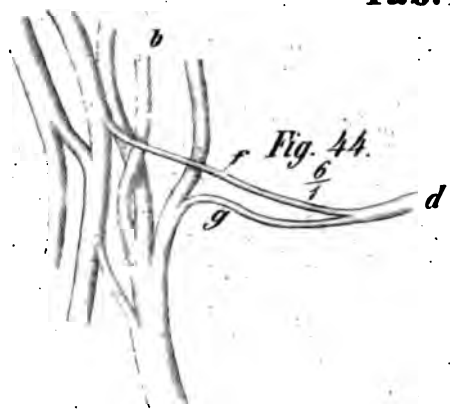

Fig. 44.
6/1

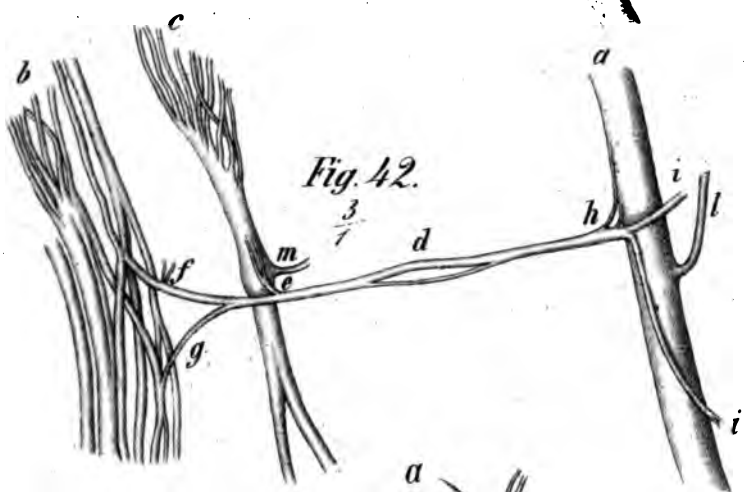

Fig. 42.
3/1

Fig. 45.
3/1

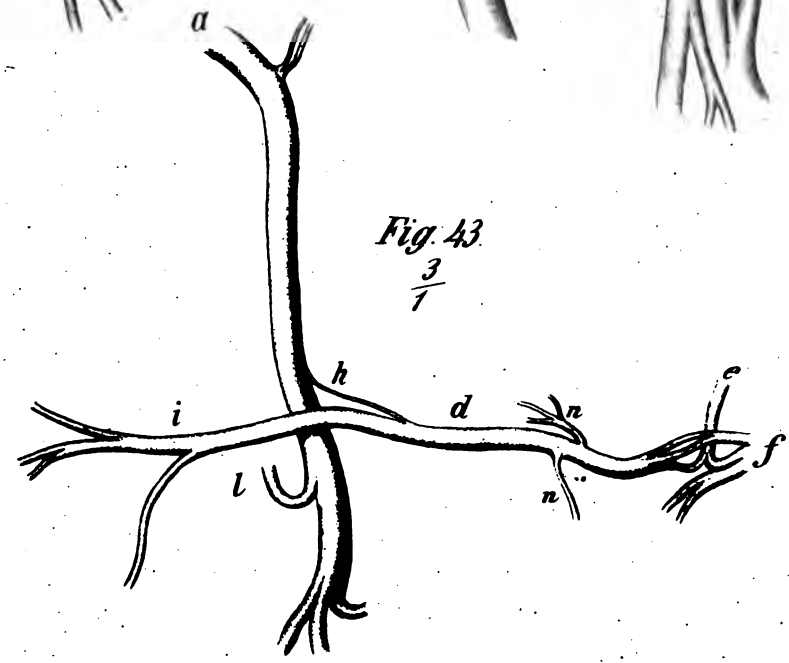

Fig. 43.
3/1

Tab. XIV

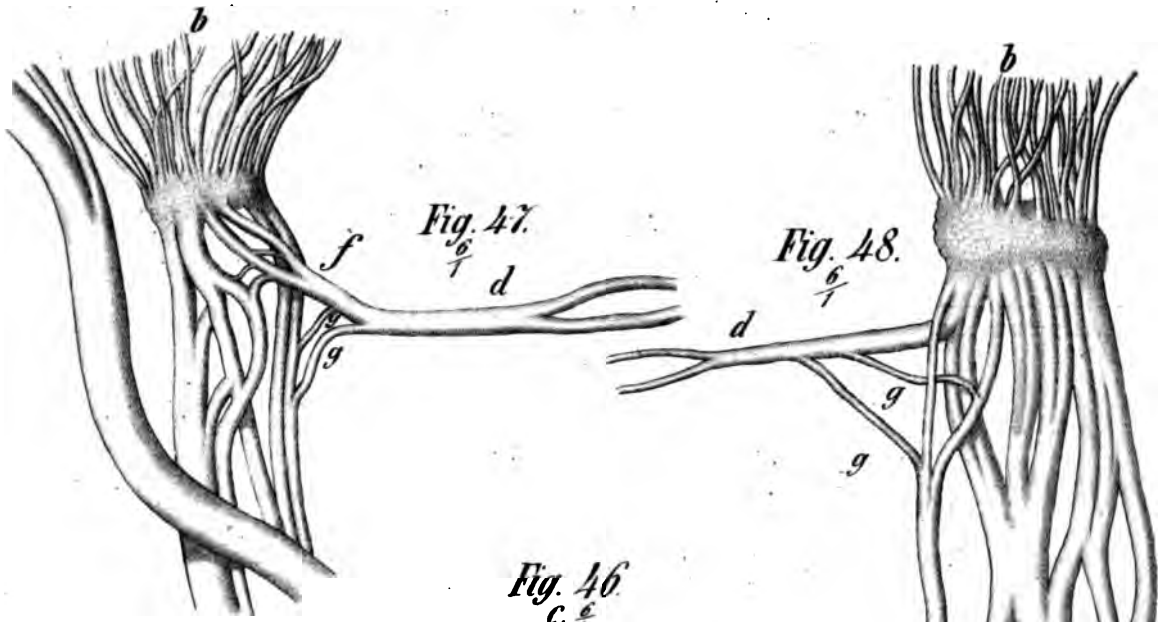

Fig. 47. 6/1

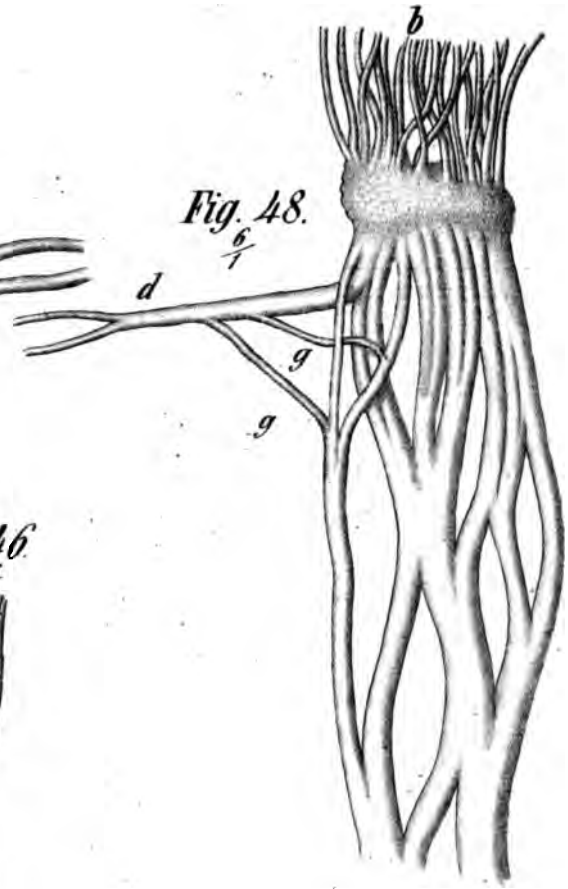

Fig. 48. 6/1

Fig. 46. c. 6/1

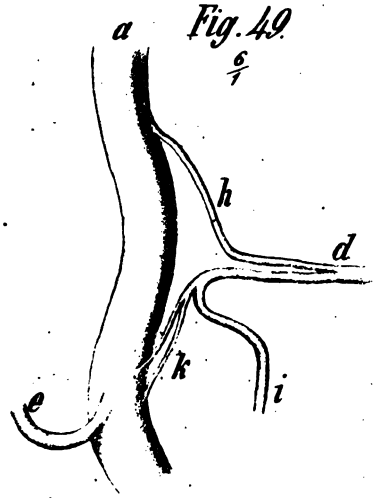

Fig. 49. 6/1

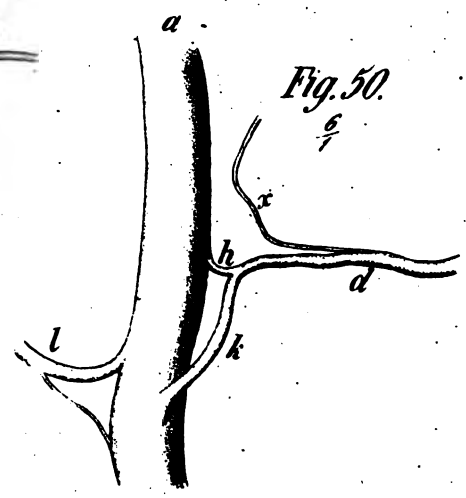

Fig. 50. 6/1

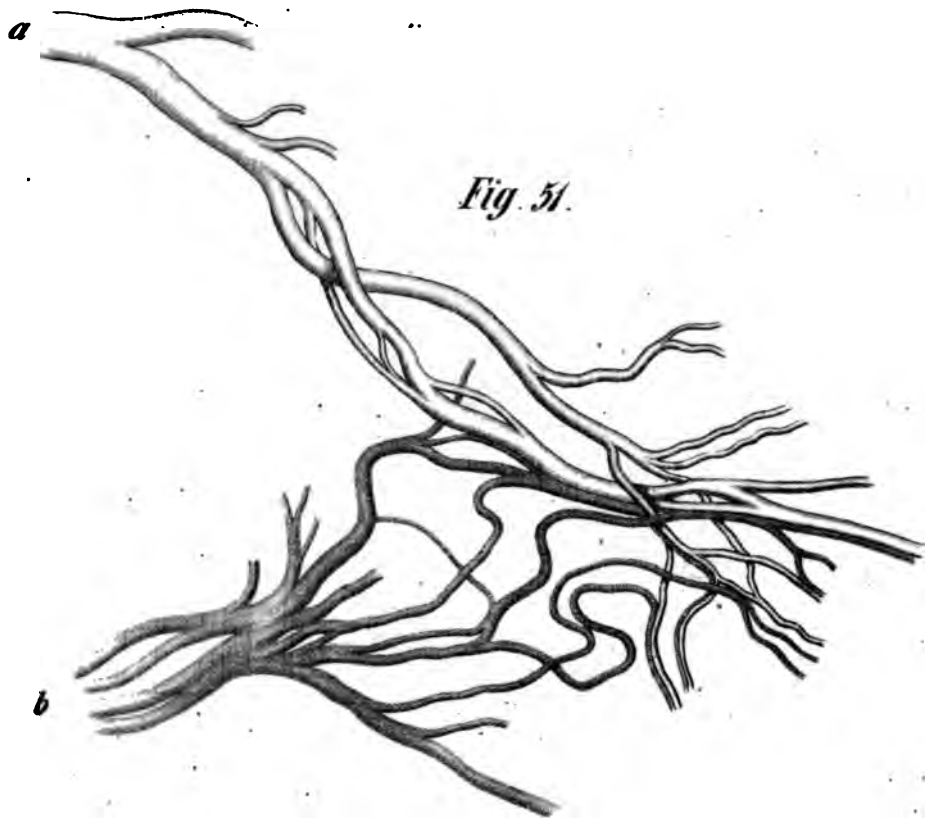

Fig. 51.

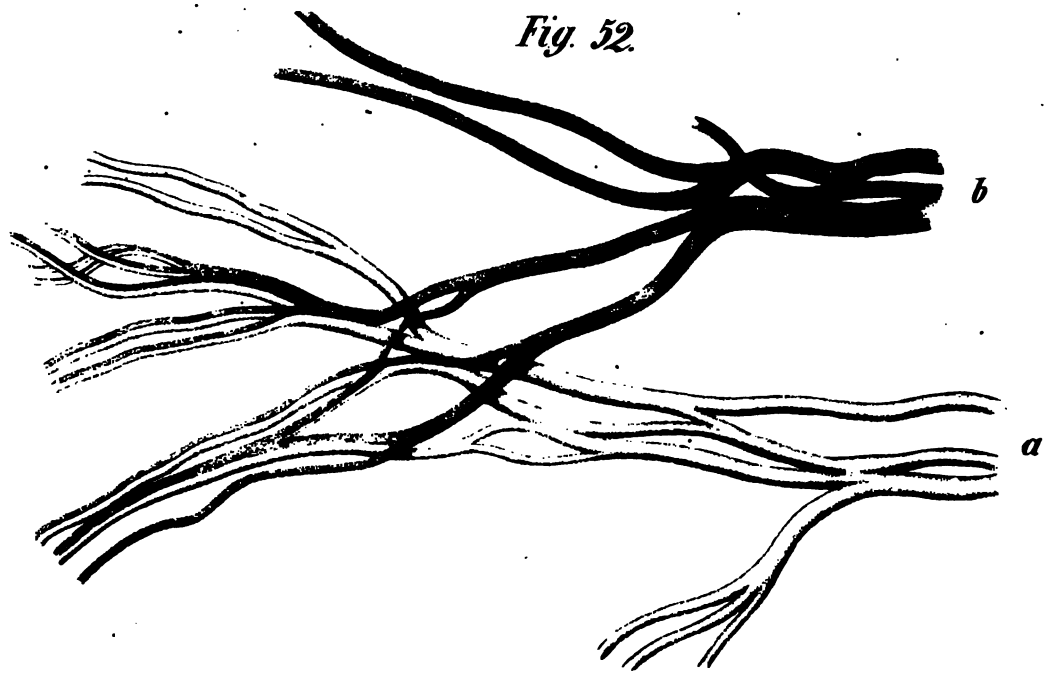

Fig. 52.

Fig. 53.

$\frac{6}{7}$

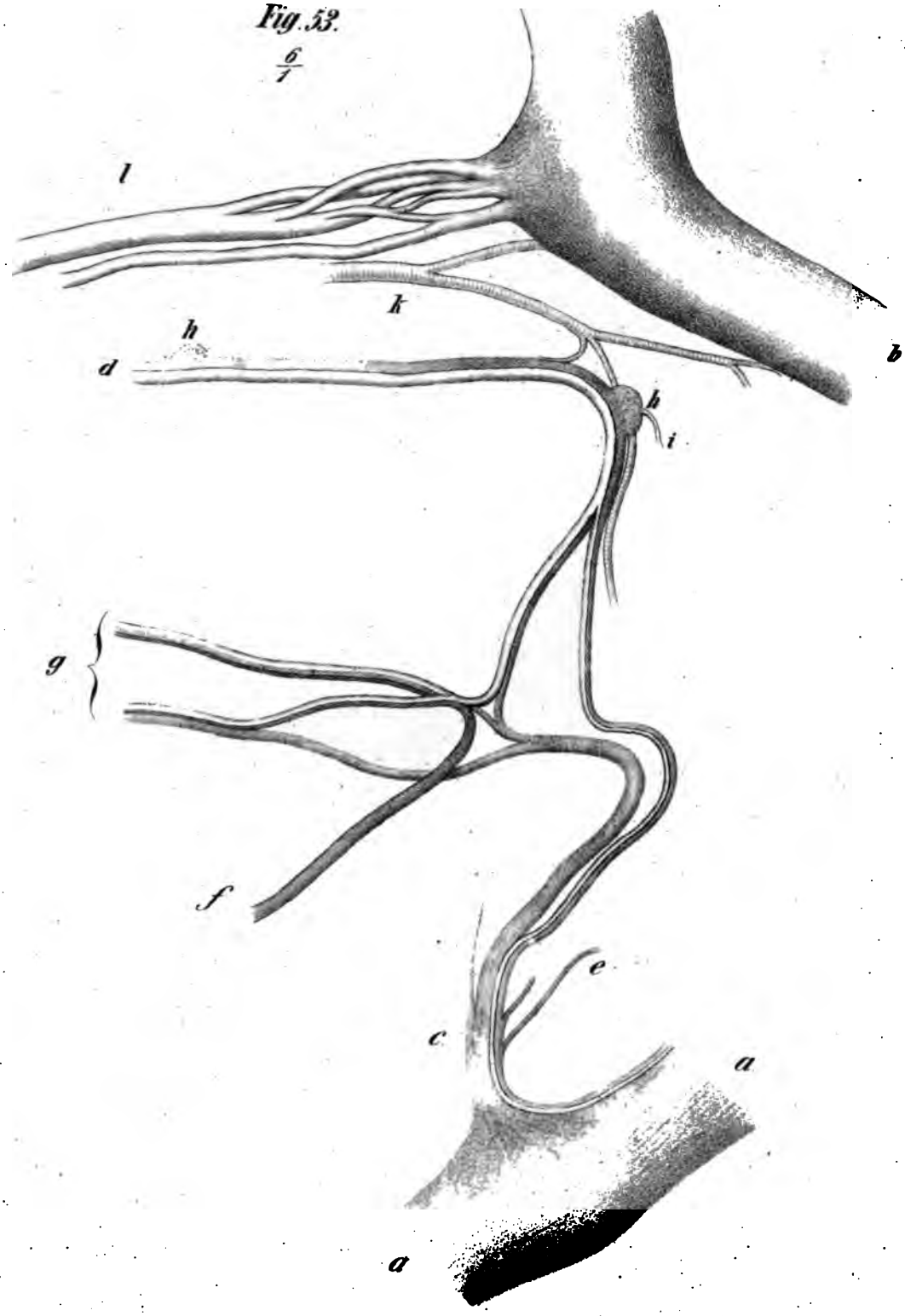

Fig. 54.

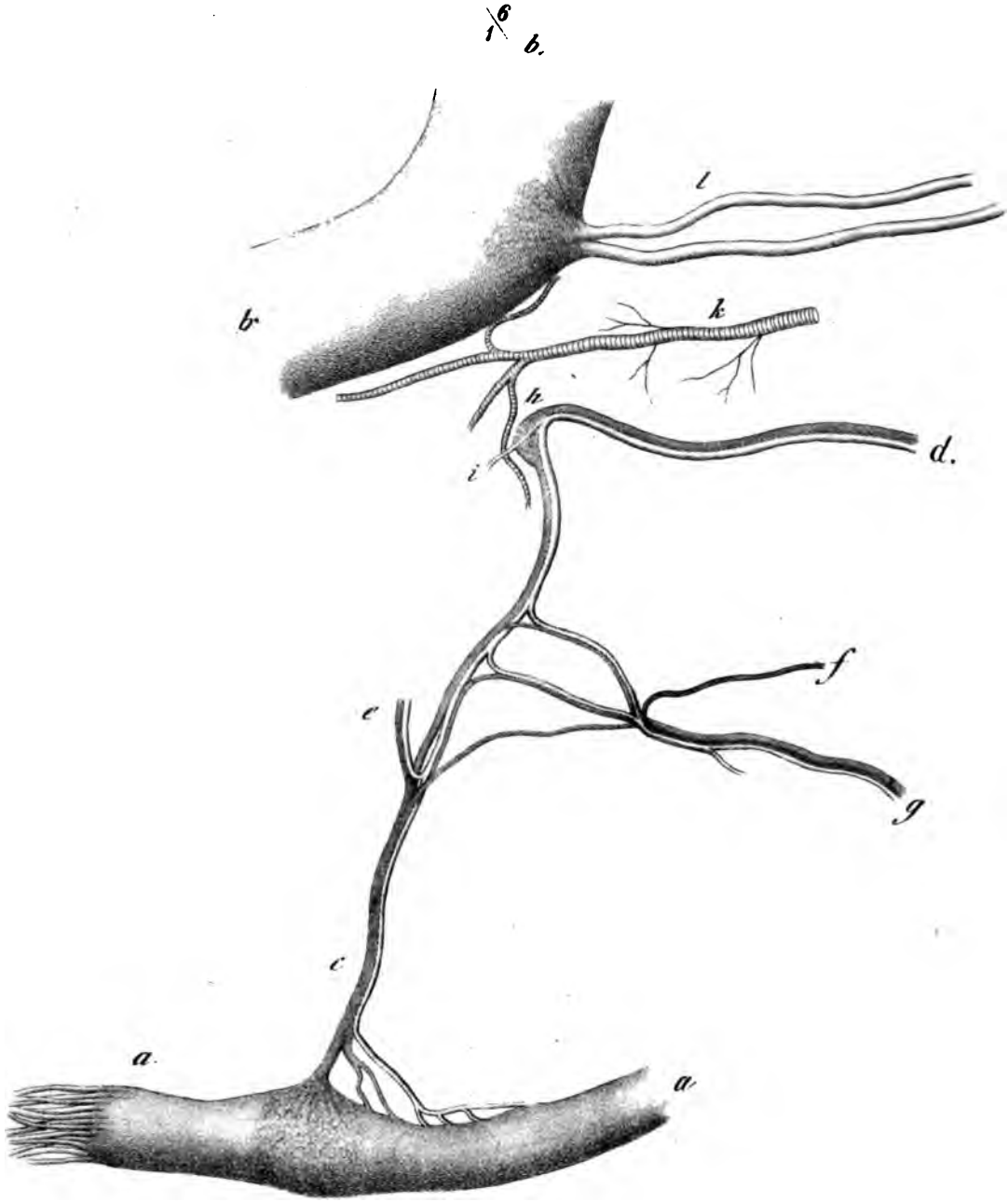

Fig. 55.

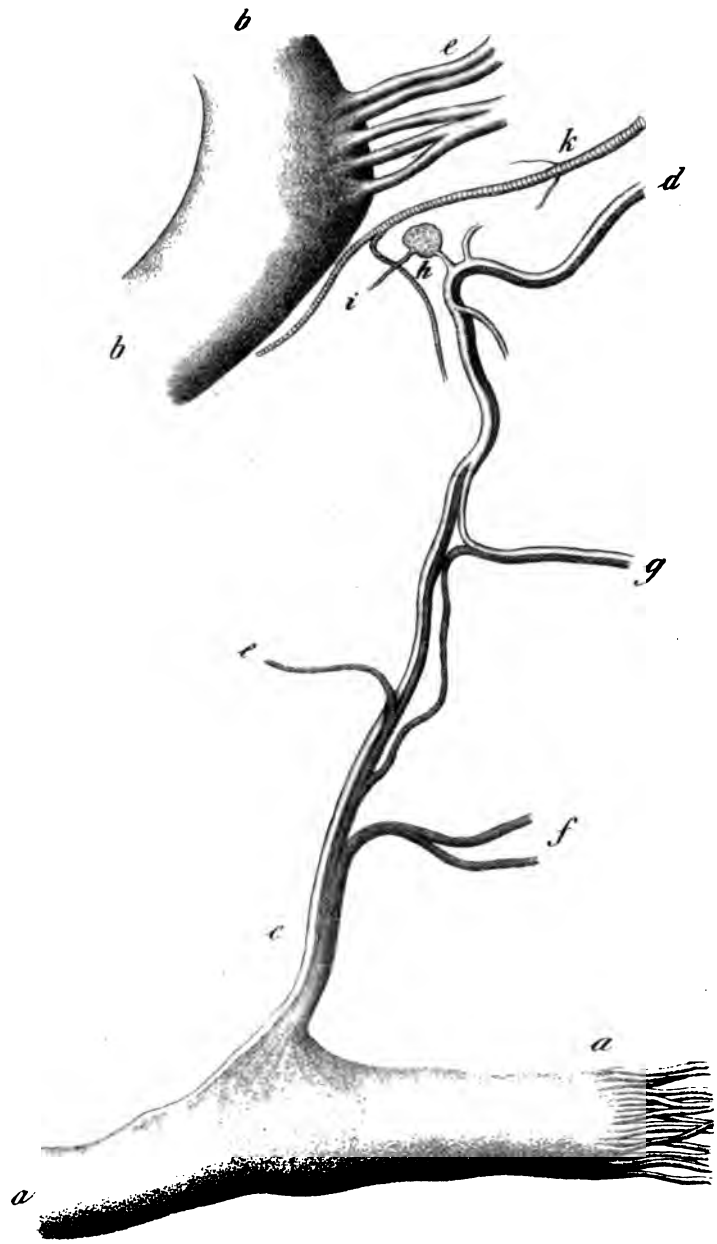

Fig. 56.

$\frac{4}{1}$

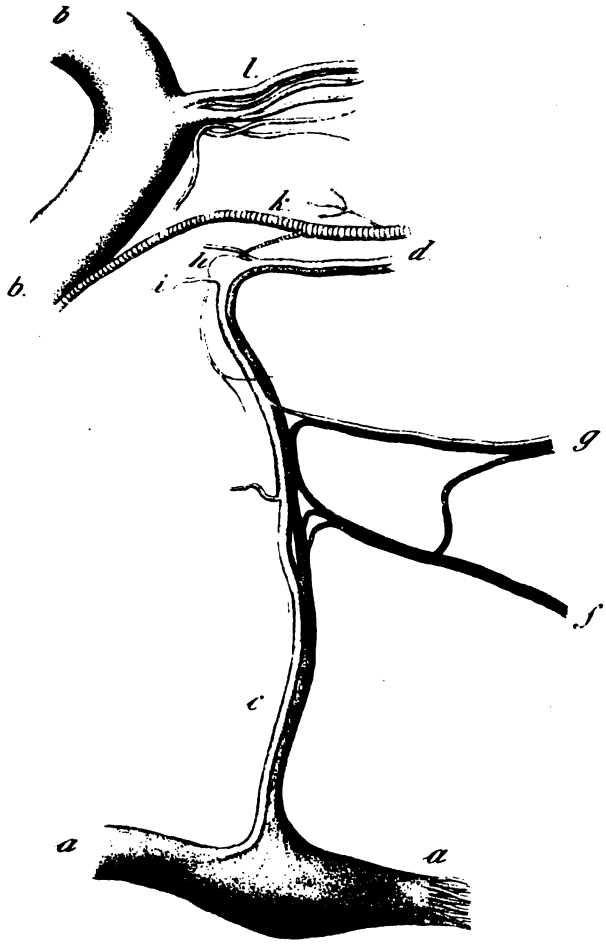

Fig. 57.

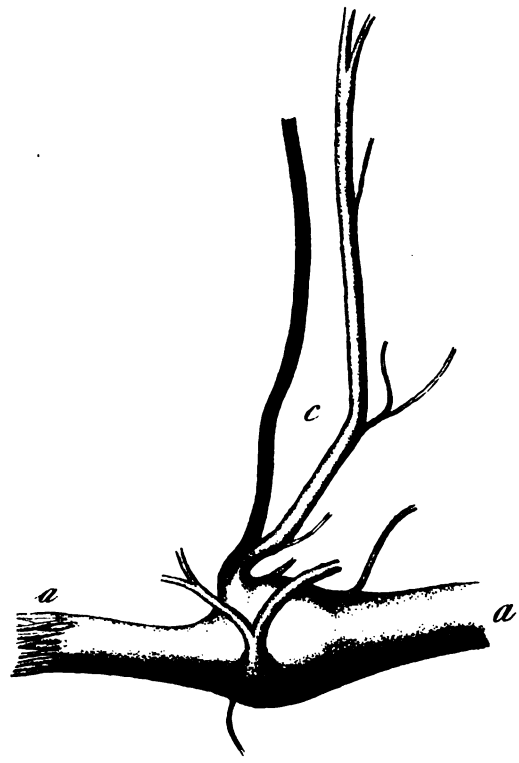

Fig. 58.

Fig. 59.

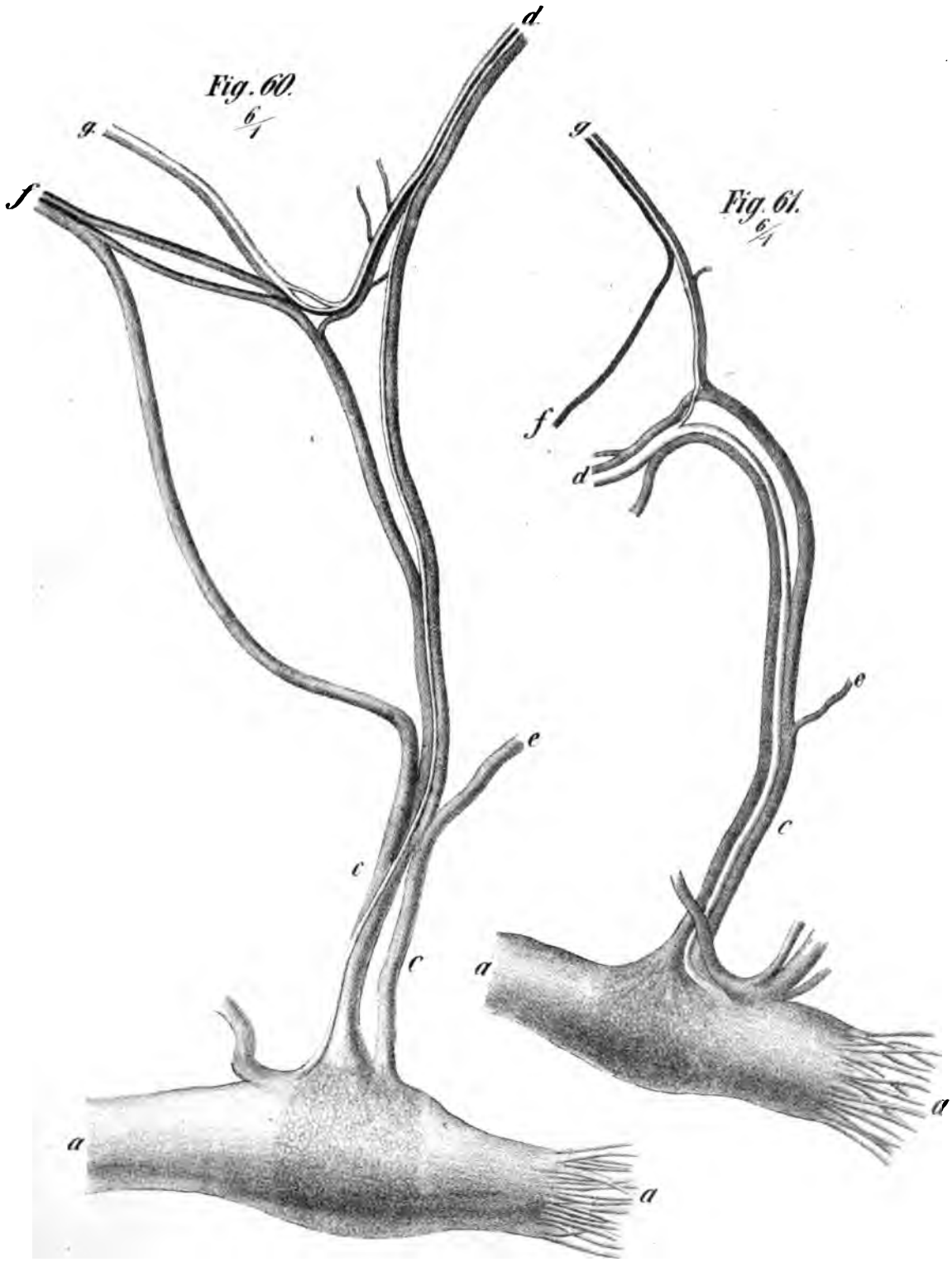
Fig. 60.
6/1
d
g
f
e
c
c
a
a
Fig. 61.
6/1
g
f
d
e
c
a
a

Fig. 62.

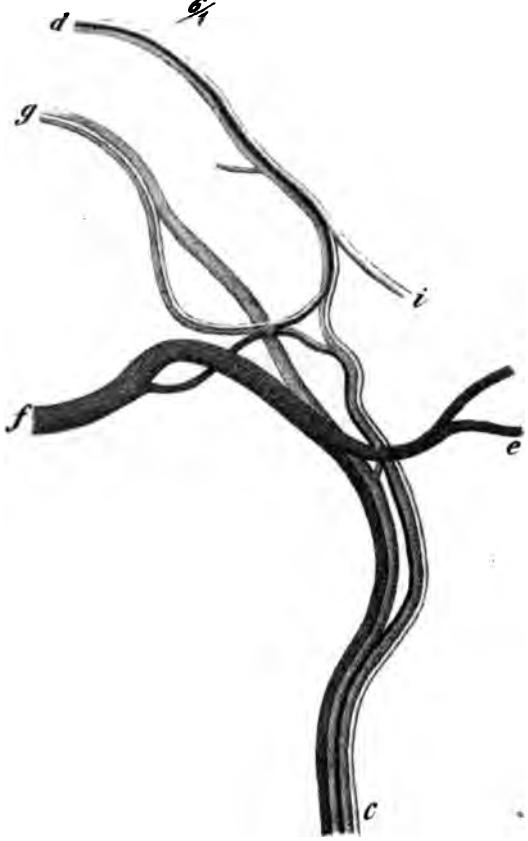

Fig. 63.

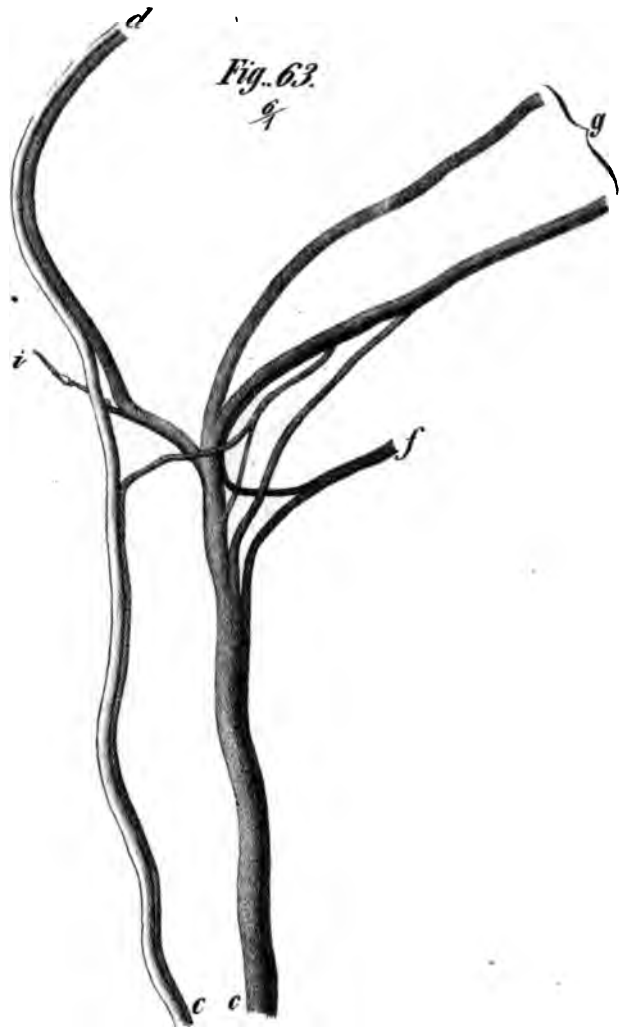

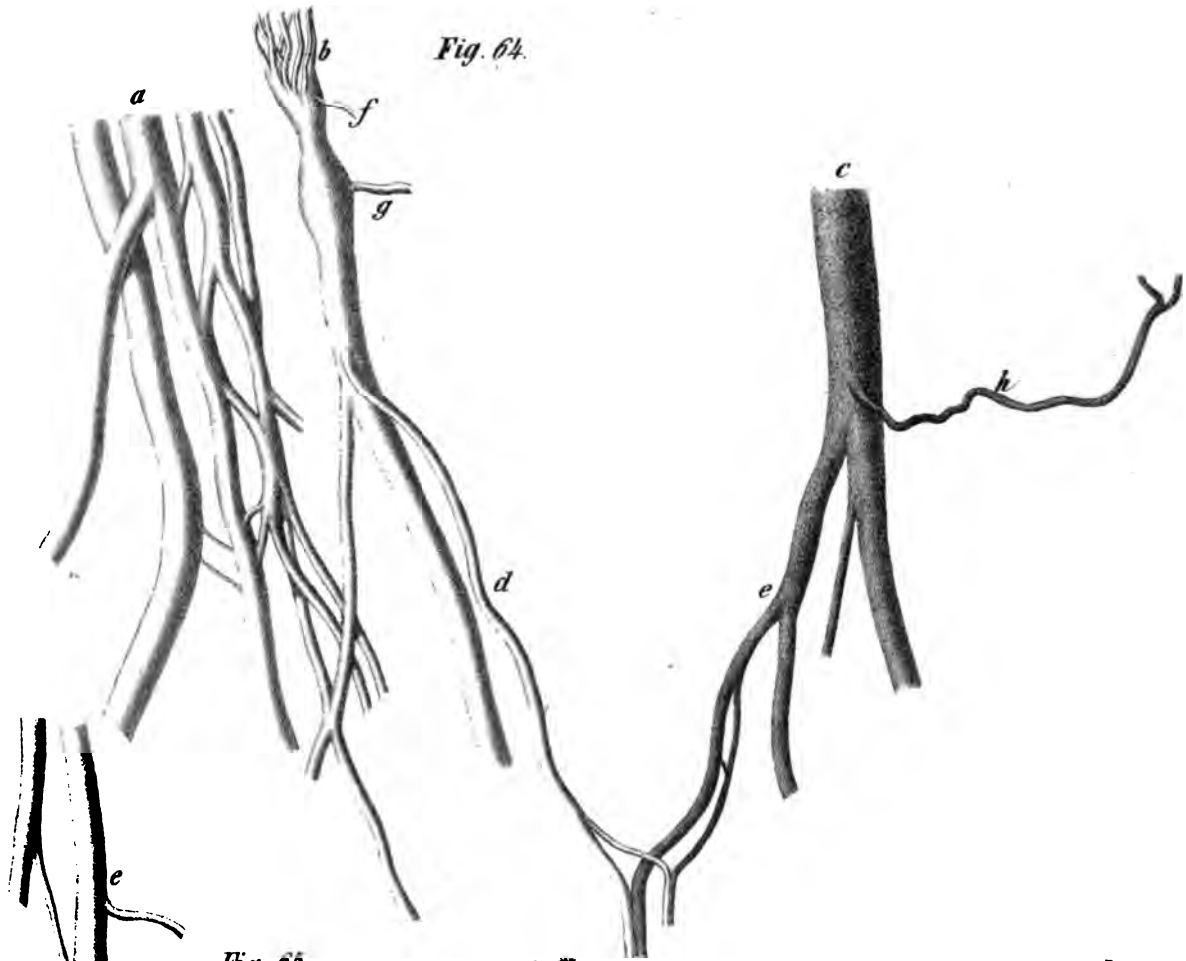

Fig. 64.

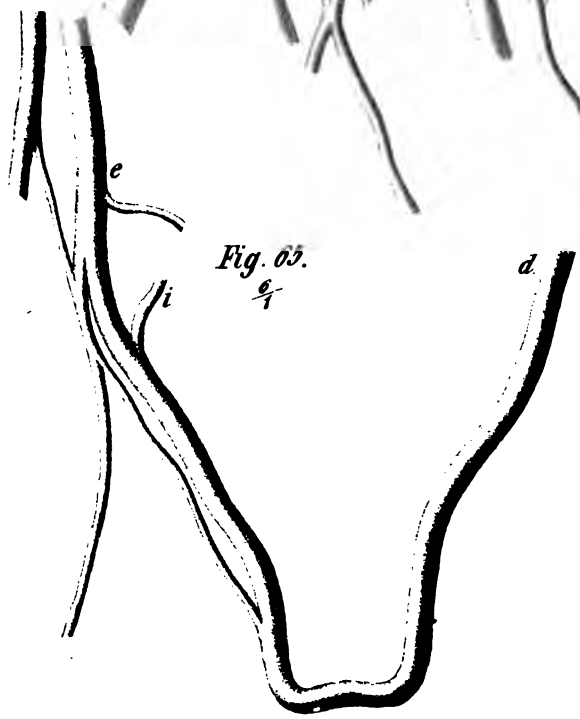

Fig. 65.

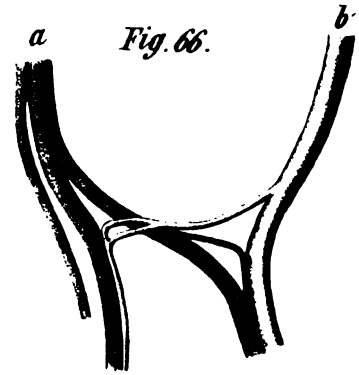

Fig. 66.

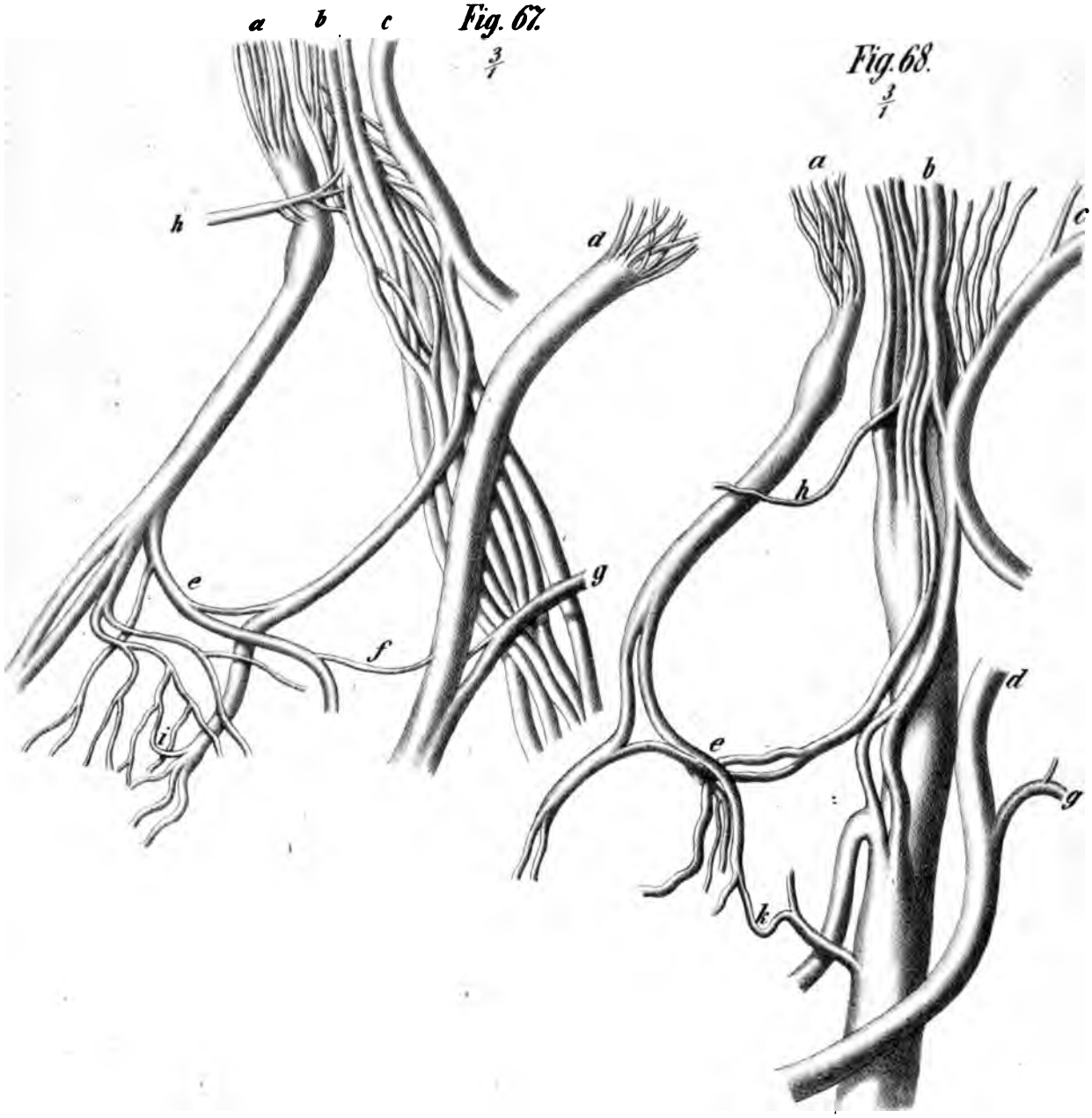
a
b
c
Fig. 67.
3/1
h
a
e
g
f
i
Fig. 68.
3/1
a
b
c
h
d
e
g
k

Fig. 69.

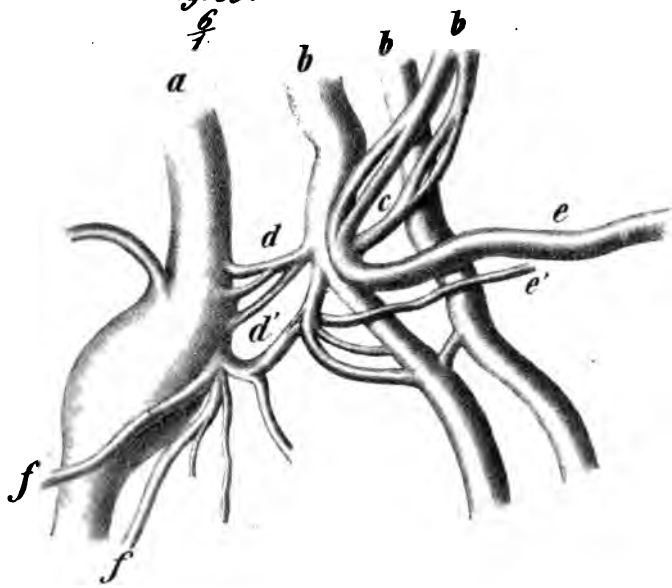

Fig. 70.

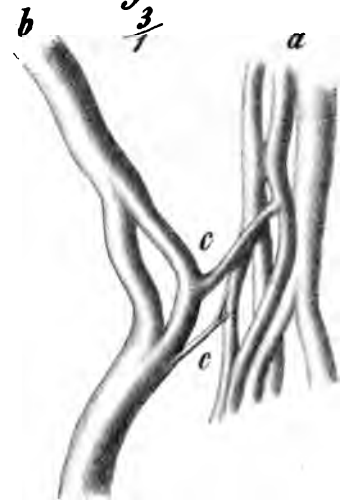

Fig. 71.

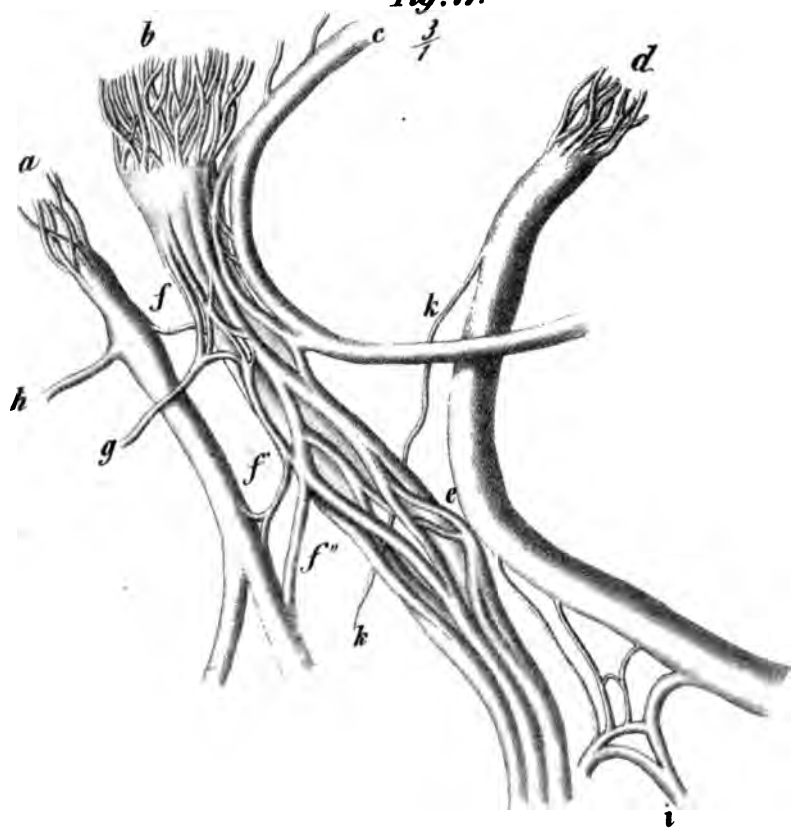

Fig. 72.

Fig. 73.

Fig. 74.

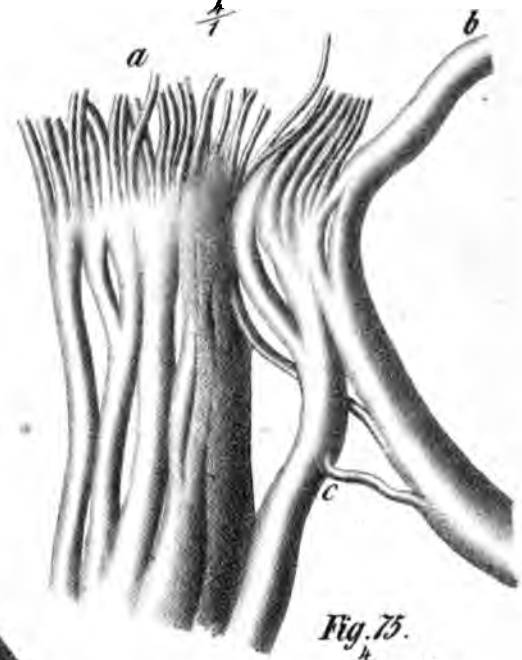

Fig. 75.

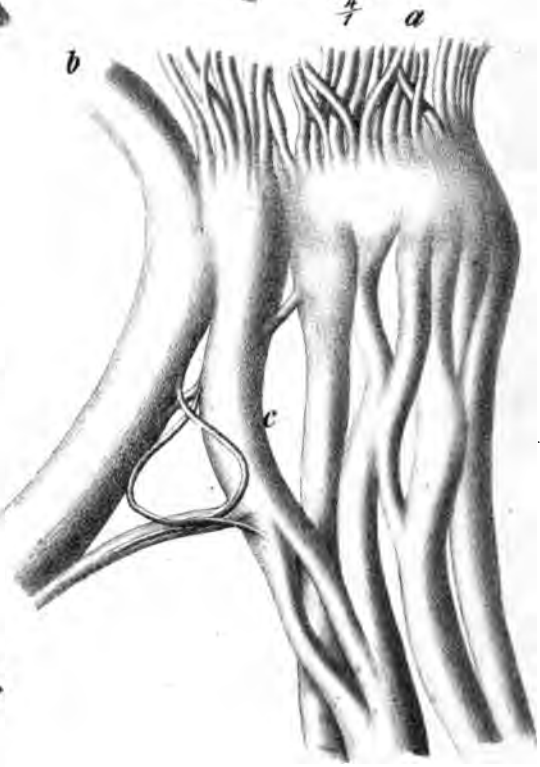

Fig. 76.

Fig. 77.

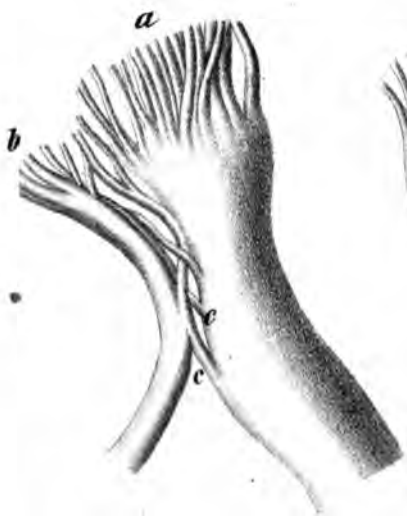

Fig. 78.

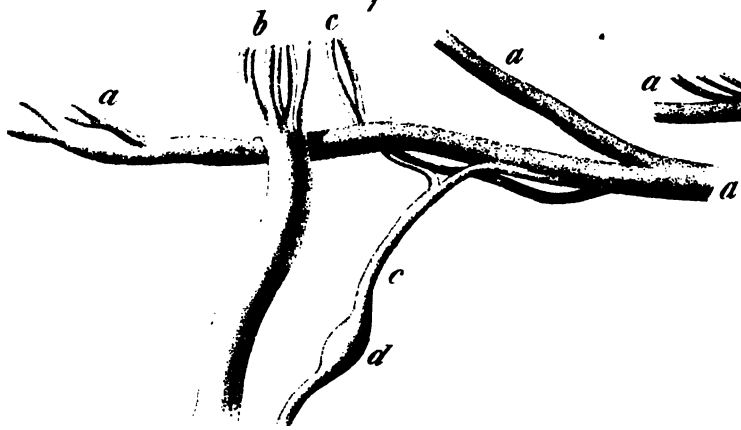

Fig. 79.

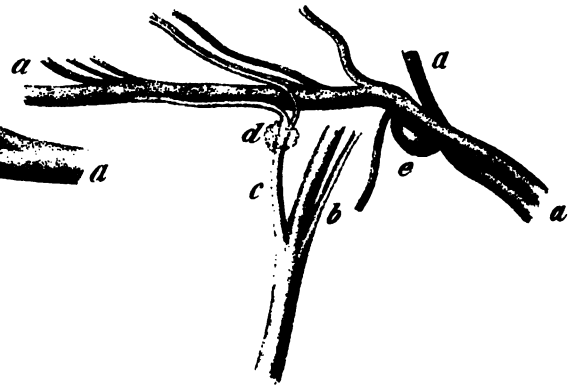

Fig. 80.

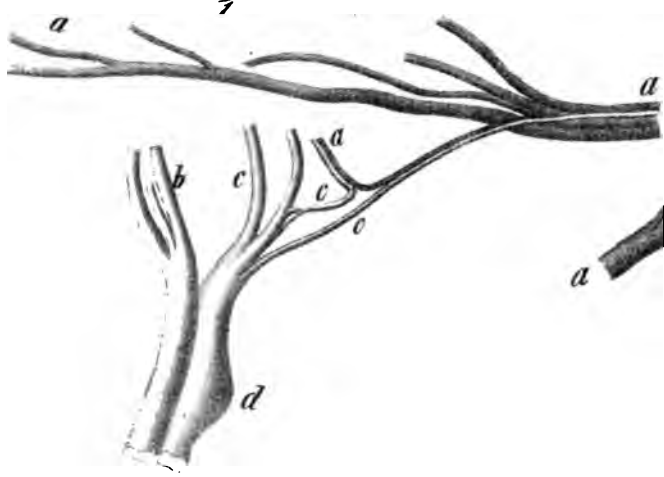

Fig. 81.

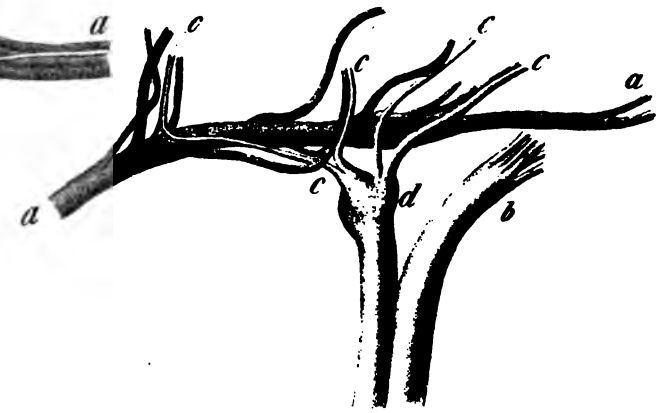

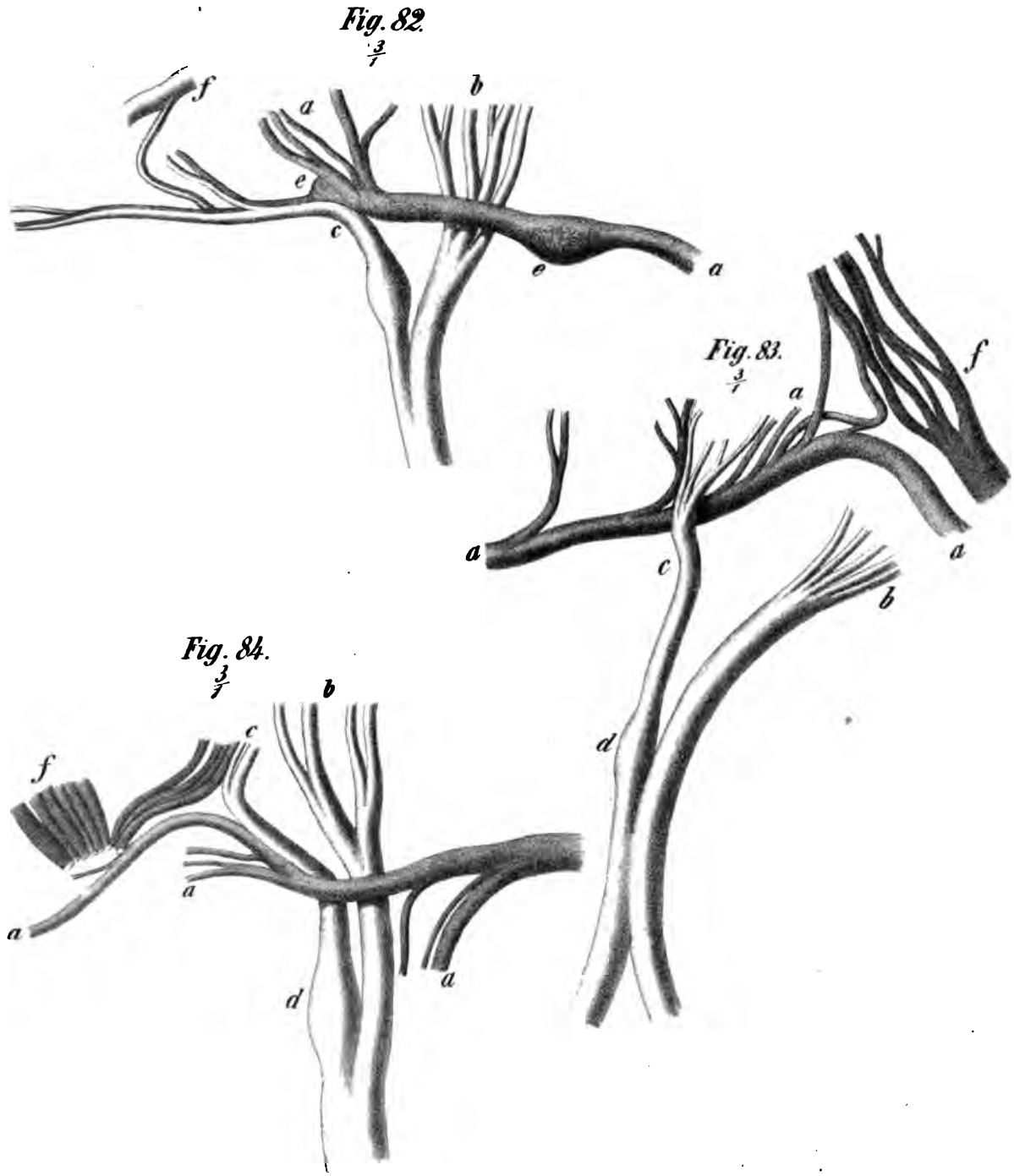
Fig. 82.
3/1
f
a
b
e
c
e
a
Fig. 83.
3/1
a
f
a
a
c
b
d
Fig. 84.
3/1
b
c
f
a
a
d
a

Fig. 85.
3/1

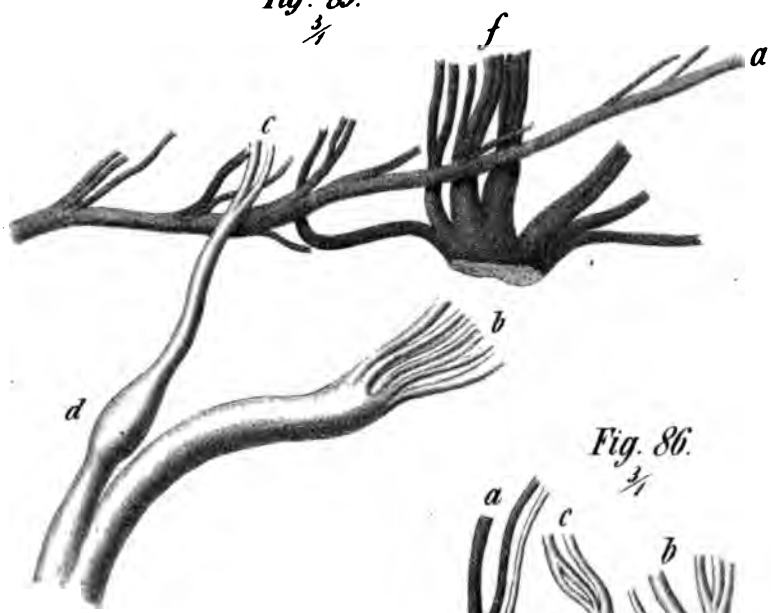

Fig. 86.
3/1

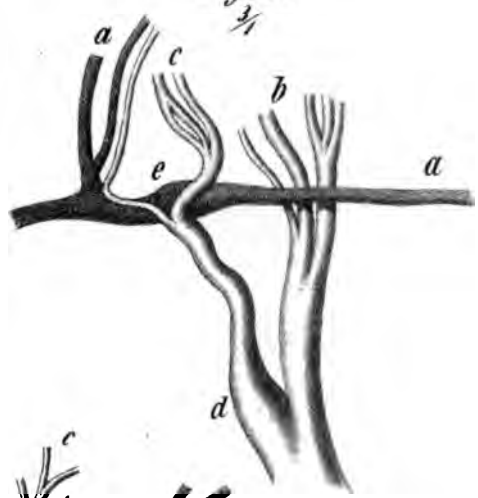

Fig. 87.
3/1

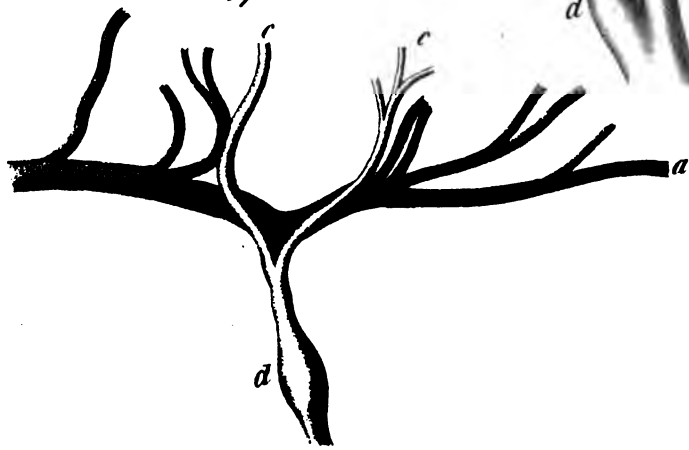

Fig. 88.
3/1

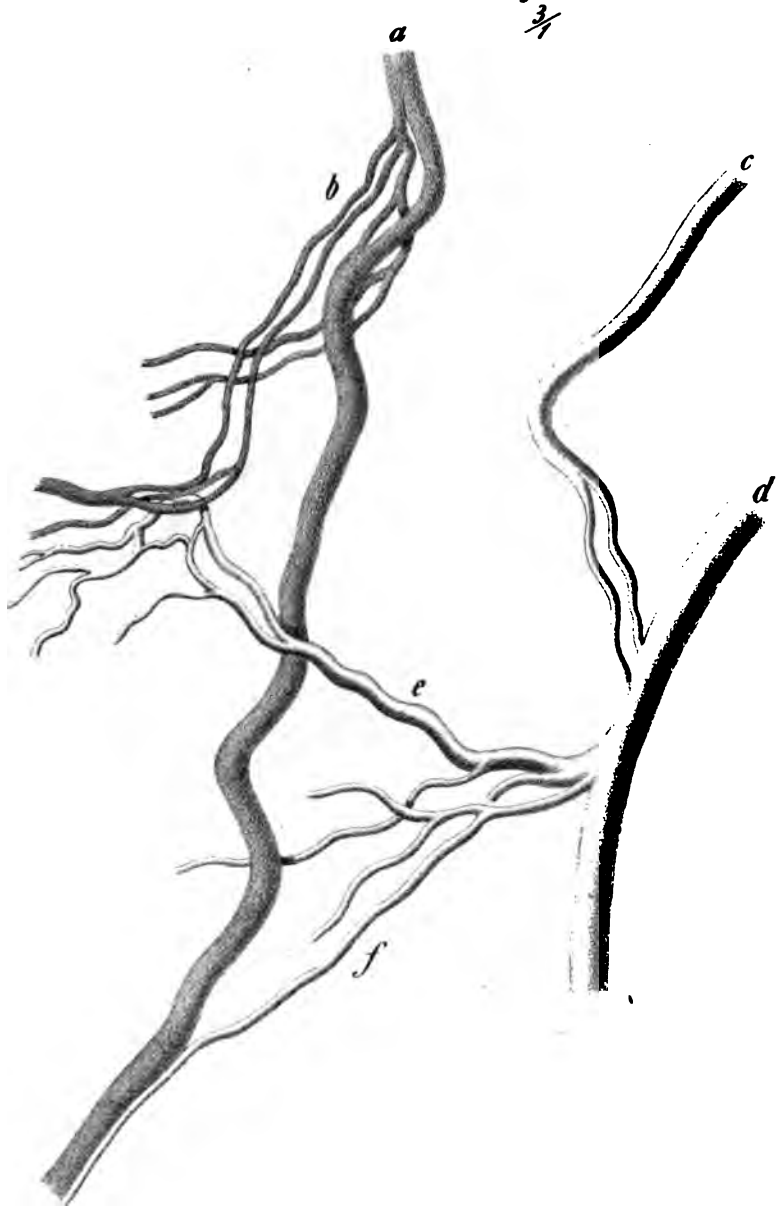

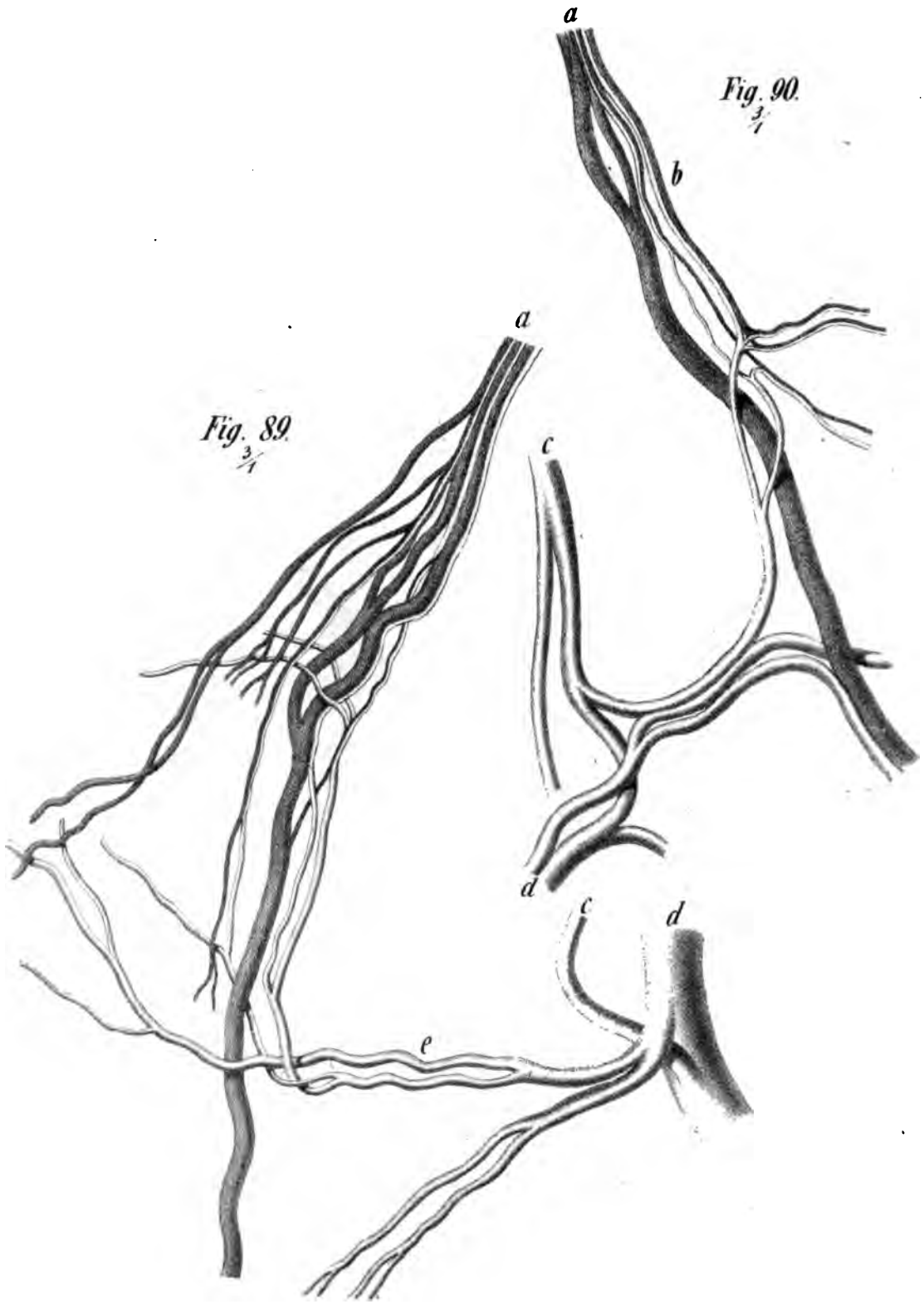
a
b
Fig. 90.
3/1
a
Fig. 89.
3/1
c
d
c
d
e

Tab. XXXII.

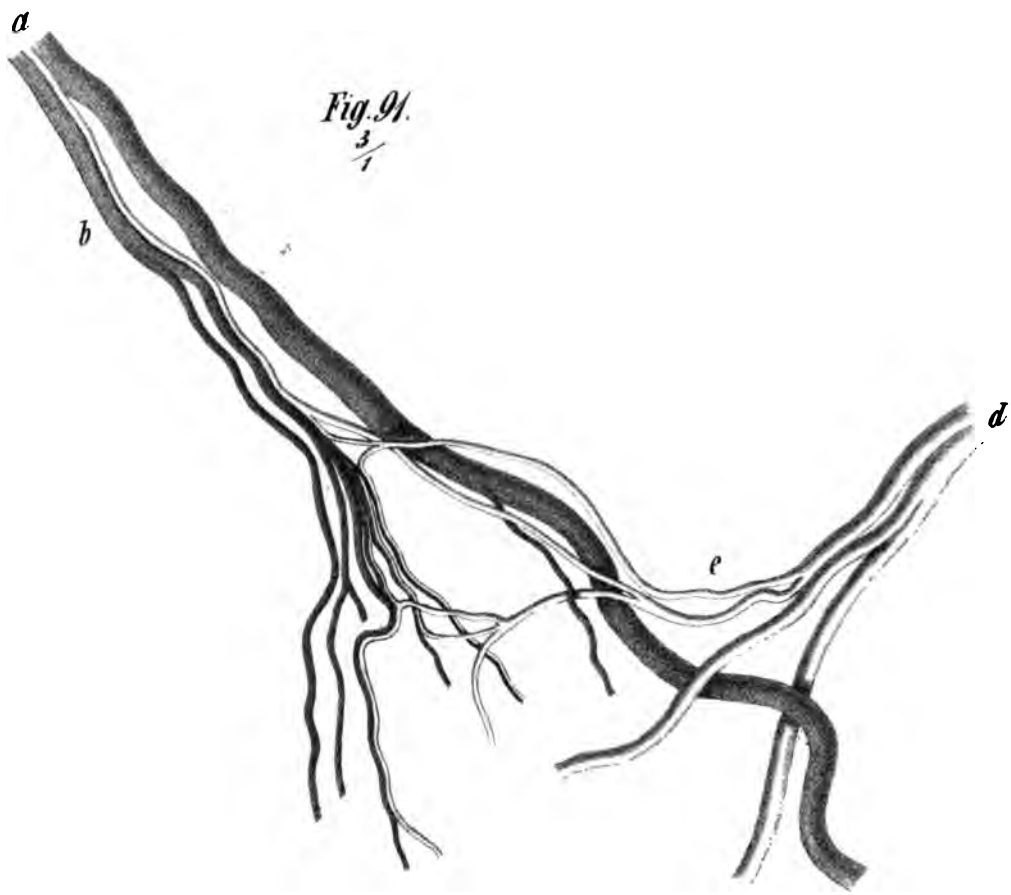

Fig. 91.
3/1

Fig. 92.

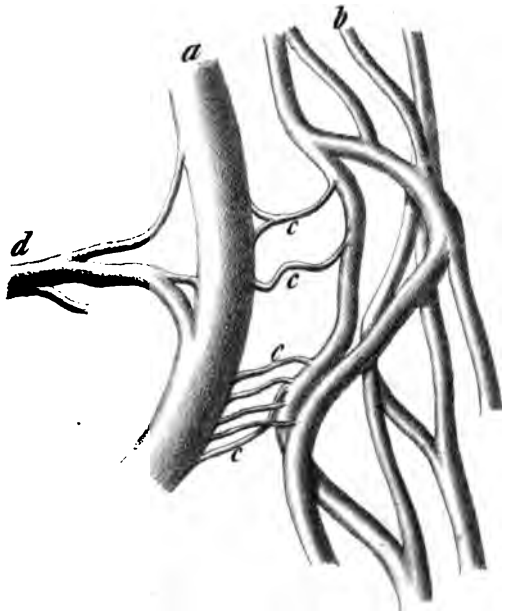

Fig. 95.

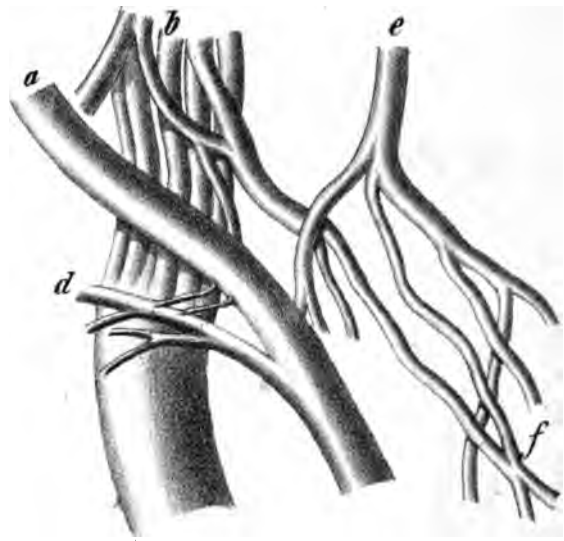

Fig. 93.

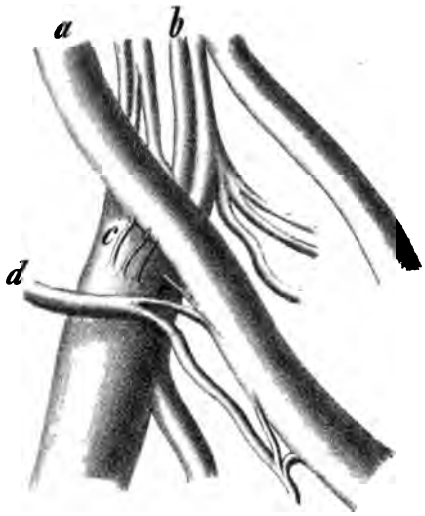

Fig. 94.

Fig. 96.

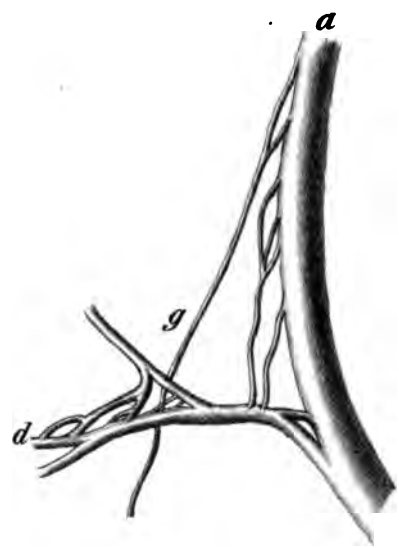

Fig. 97.

Fig. 98.

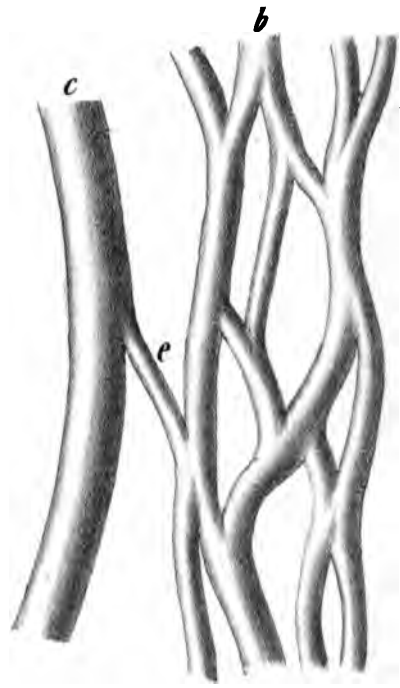

Tab. XXXV.

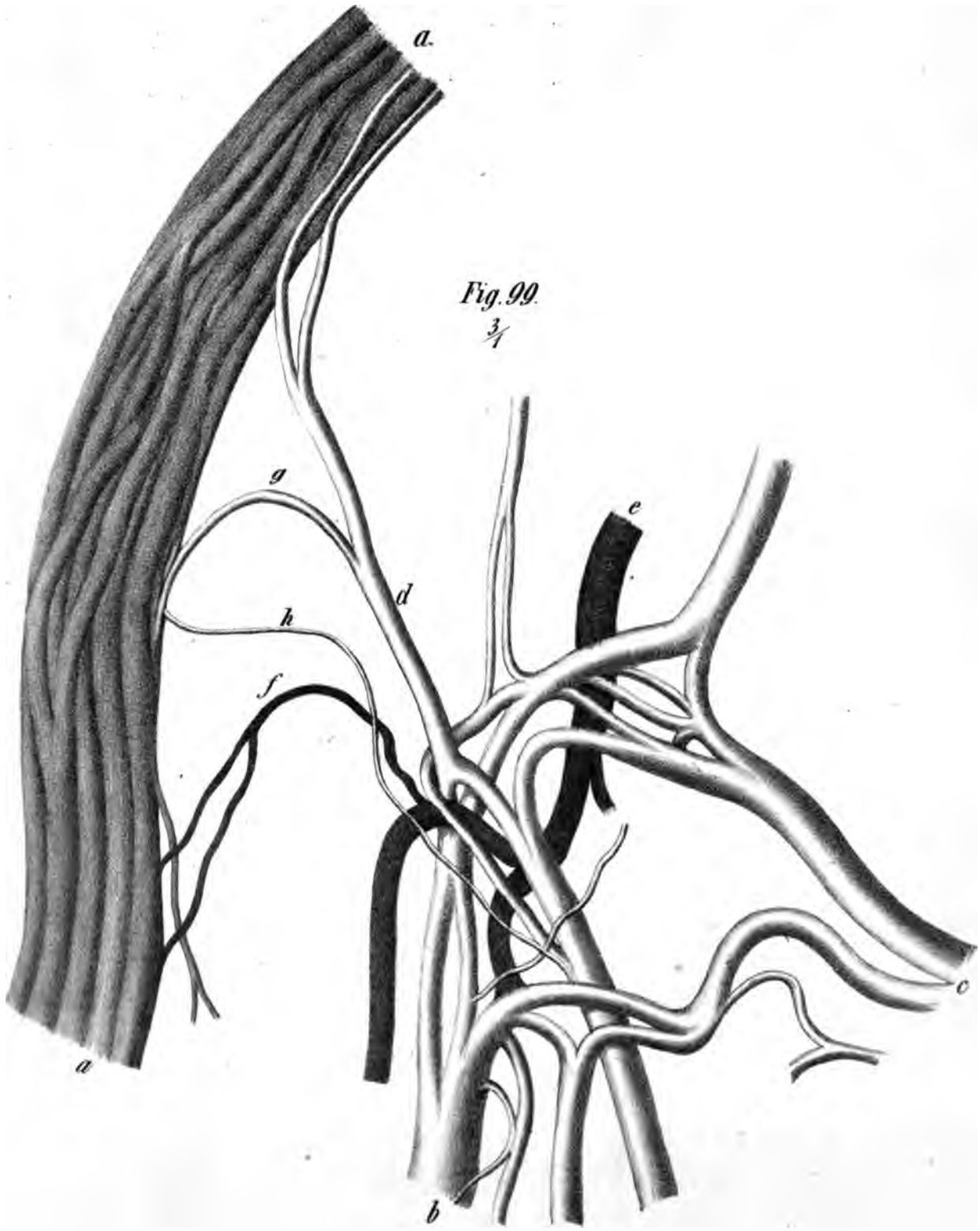

Fig. 99.
3/1

Fig. 100.

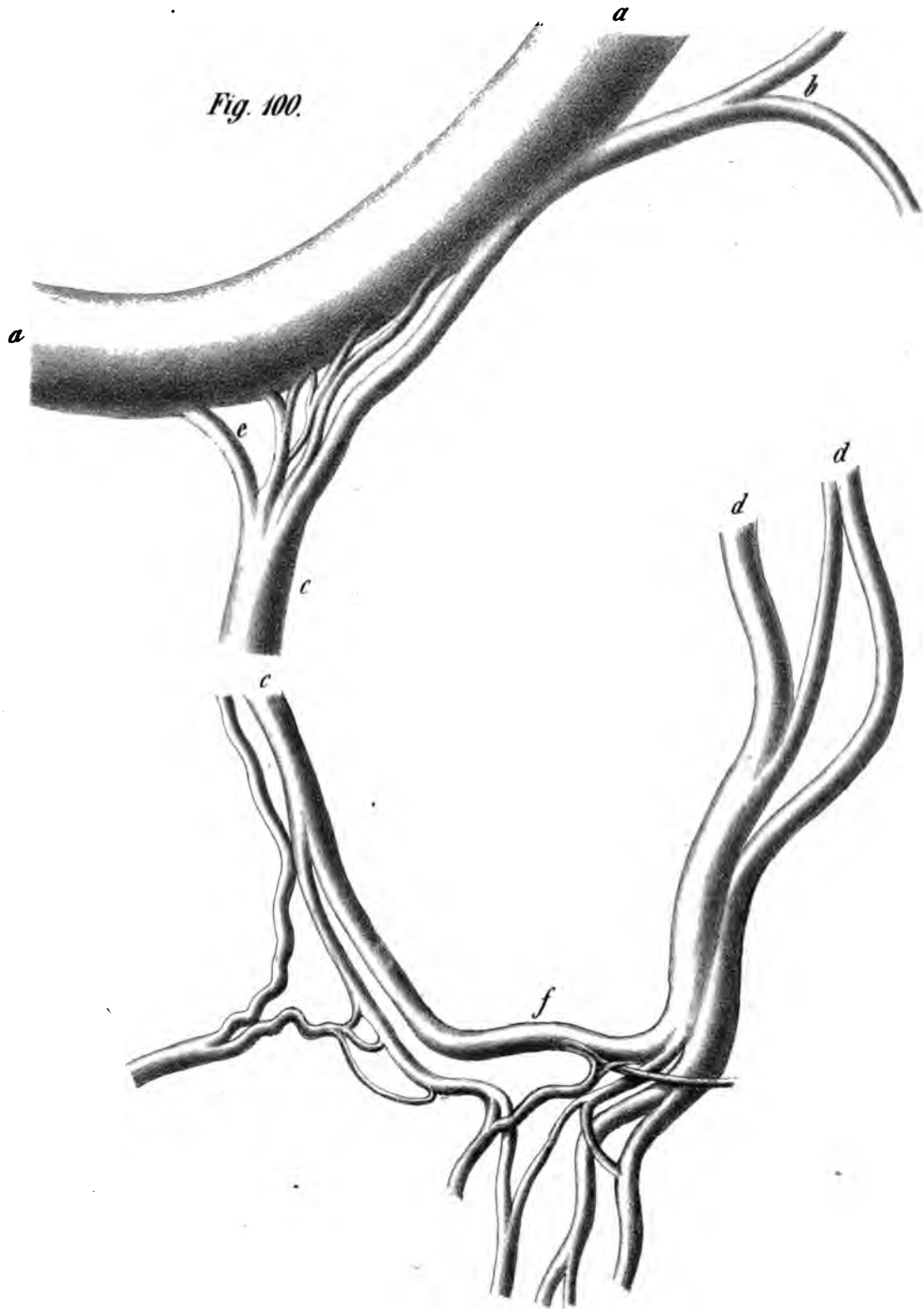

Fig. 102.

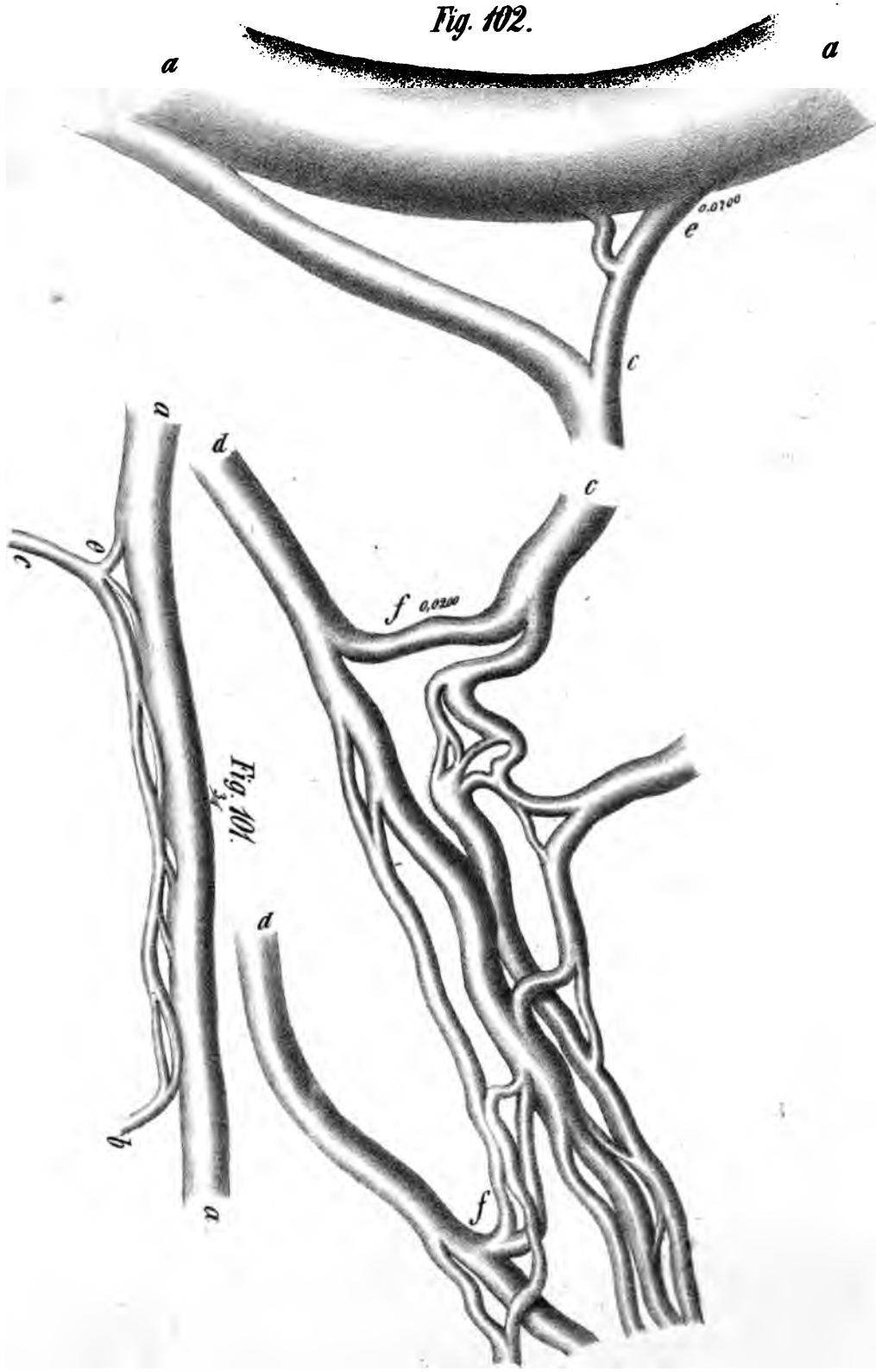

Tab. XXXVIII.

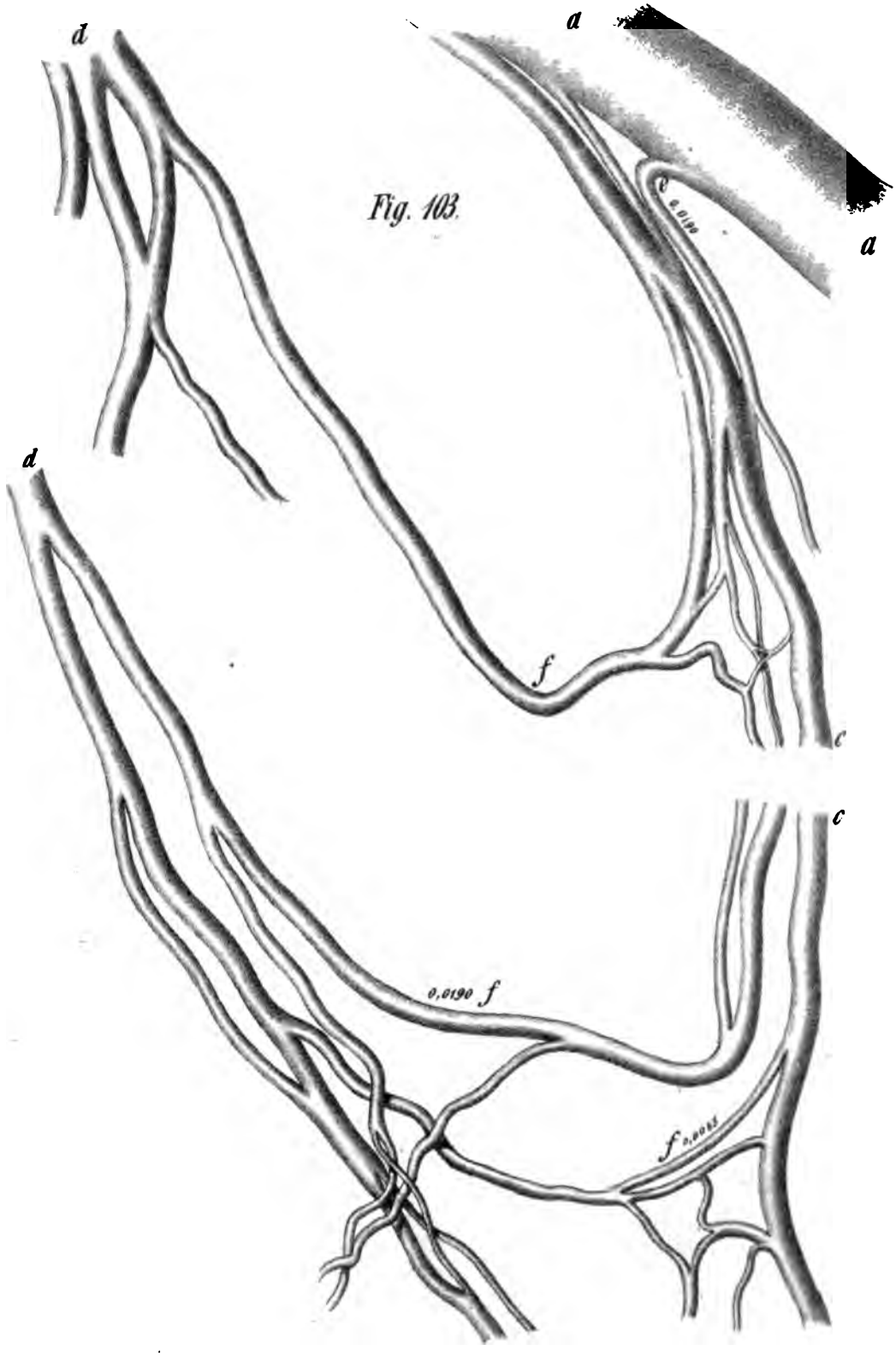

Fig. 103.

Fig. 104.

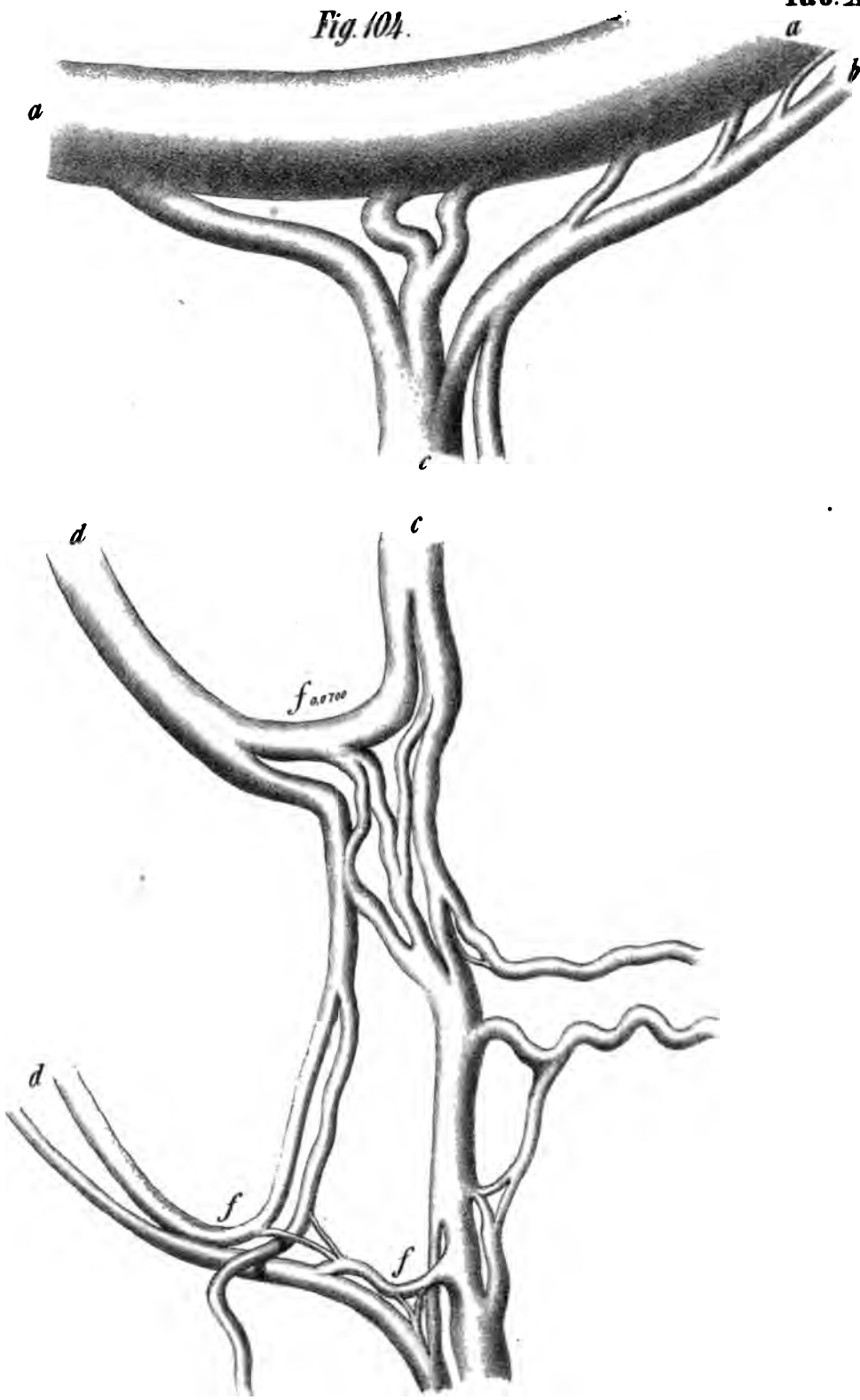

Fig. 105.

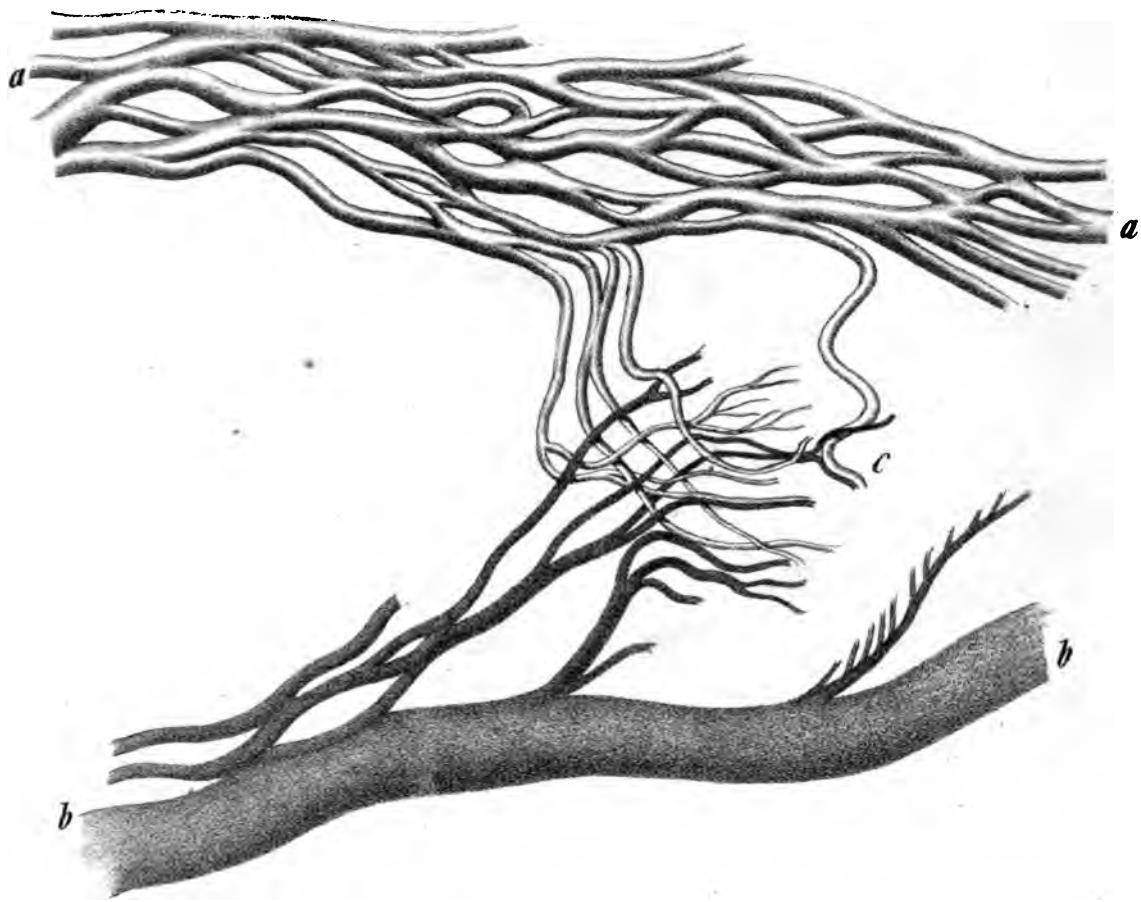

Fig. 106.

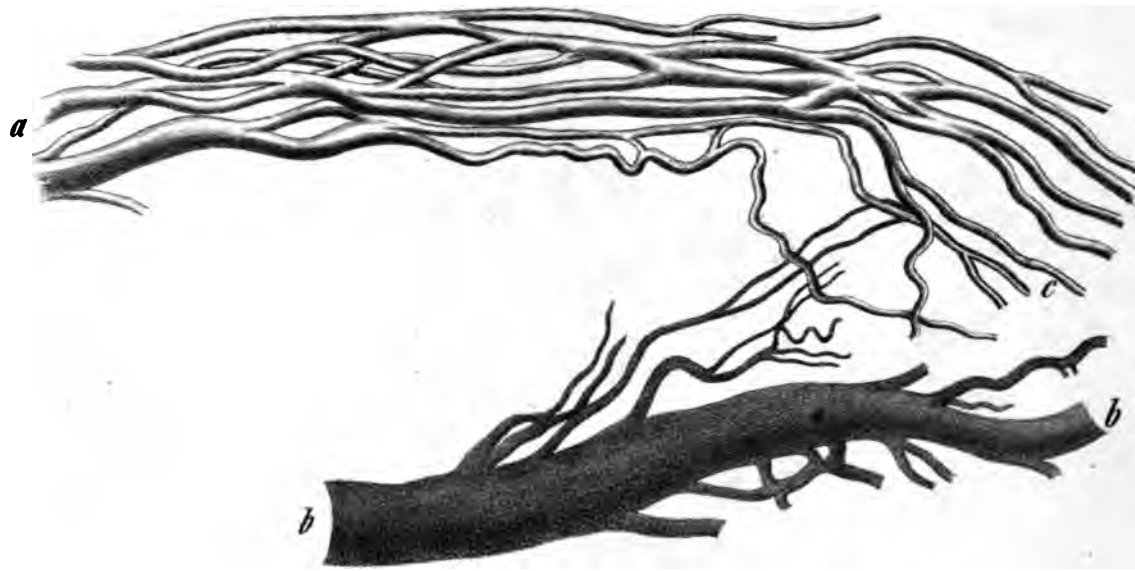

Fig. 107.

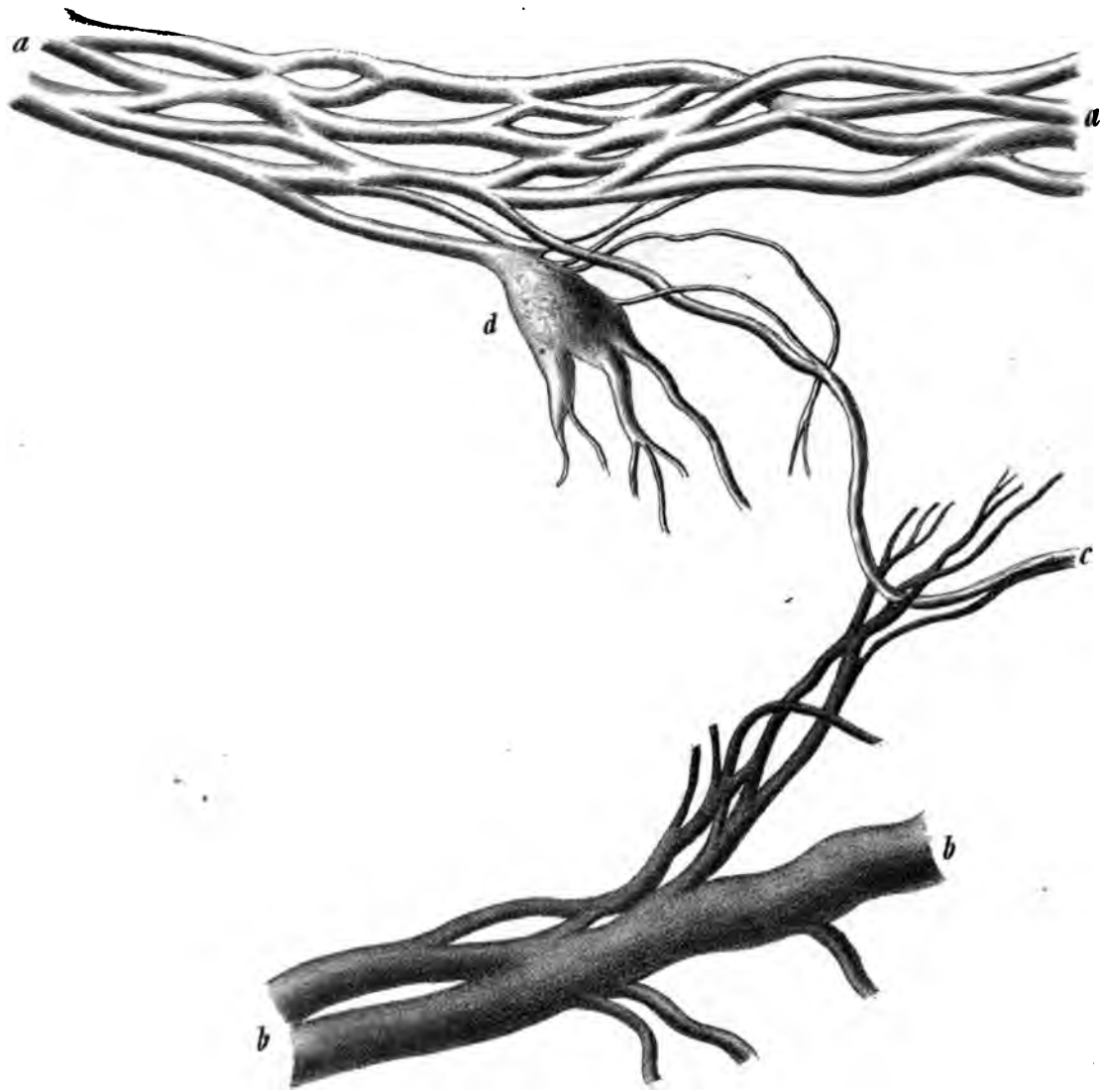

Fig. 108.

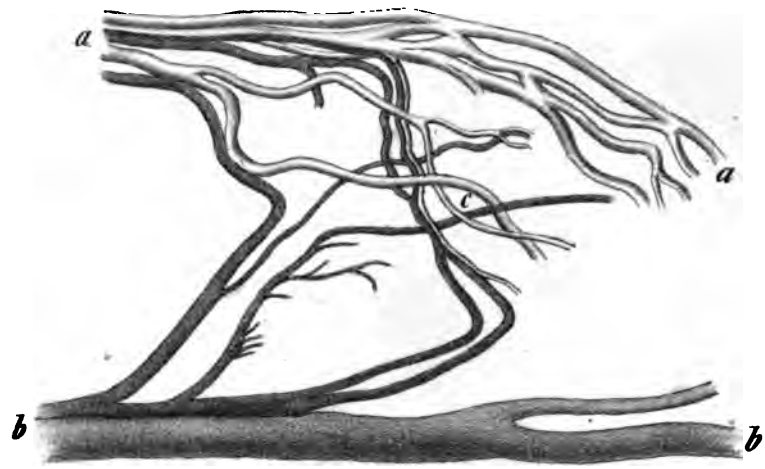
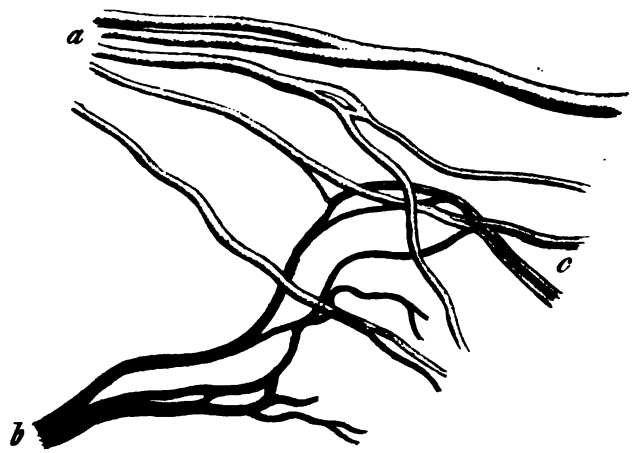
Fig. 109.